Zur Entwickelungsgeschichte des Nagetiergebisses.

Inaugural-Dissertation

zur

Erlangung der Doktorwürde

der

Hohen philosophischen Facultät

der

Universität Rostock

vorgelegt von

Paul Adloff
aus Königsberg i. Pr.

Mit 5 Tafeln und 4 Abbildungen im Text.

Jena
Gustav Fischer
1898.


Digitized by the Internet Archive
in 2026

https://archive.org/details/IA41552726_0019

Zur Entwickelungsgeschichte des Nagetiergebisses.

Inaugural-Dissertation

zur

Erlangung der Doktorwürde

der

Hohen philosophischen Facultät

der

Universität Rostock

vorgelegt von

Paul Adloff
aus Königsberg i. Pr.

AGAD. BIBLIOTEKA

Mit 5 Tafeln und 4 Abbildungen im Text.

Jena
Gustav Fischer
1898.

Referent: Prof. Dr. Blochmann.

Meinen teuren Eltern

in

dankbarer Verehrung.

Die Ordnung der Rodentien ist ausgezeichnet durch eine ganz besonders weitgehende Specialisierung des Zahnsystems. Alle Nagetiere besitzen im Ober- und Unterkiefer nur einen meißelförmigen immerwachsenden Nagezahn. Eine Ausnahme hiervon machen nur die Lagomorphen, bei denen im Oberkiefer hinter den großen Nagezähnen noch ein kleines rudimentäres Zähnchen vorhanden ist. Allen Rodentien ist ferner gemeinsam eine zahnlose Lücke zwischen den Nagezähnen und Backzähnen hervorgerufen durch Reduktion von Incisivi, Canini und Prämolaren. Dieselbe ist verschieden weit ausgebildet. Während bei einem Teile der Sciuromorphen im Oberkiefer noch 2 Prämolaren vorhanden sind, jedenfalls bei allen aber im Ober- und Unterkiefer 1 Prämolar, findet sich bei Hystricomorphen stets nur einer; bei den Myomorphen kann auch dieser fehlen, ja sogar ein Molar kann noch der Reduktion anheimgefallen sein, so daß also die Formel für diese drei Ordnungen zwischen

$$\frac{1\,0\,2\,3}{1\,0\,1\,3} \text{ und } \frac{1\,0\,0\,2}{1\,0\,0\,2}$$

liegt. Eine Ausnahme hiervon machen, wie schon erwähnt, die Lagomorphen, die im Oberkiefer 2 Incisivi, ferner 3 Prämolaren im Ober- und 2 Prämolaren im Unterkiefer besitzen. Diese und andere von den übrigen Rodentien abweichende Bildungsverhältnisse, so z. B. die querovale Gelenkgrube des Kiefers, haben den Schluß nahegelegt, daß die Lagomorphen und die übrigen Rodentien sich nicht zu gleicher Zeit entwickelt haben.

Der Zahnwechsel ist bei den Rodentien, auch hier wieder mit Ausnahme der Lagomorphen, die außerdem noch den kleinen rudi-

mentären Schneidezahn wechseln, allein auf die Prämolaren beschränkt; auch diese werden bei einem Teile schon intrauterin gewechselt, so daß es den Anschein hat, als ob die Rodentien auf dem Wege sind, überhaupt den Zahnwechsel zu verlieren. Die Art und Weise, in welcher sich diese entschieden vorteilhafte Specialisierung des Gebisses aus der geschlossenen Zahnreihe der Tillodontien — Esthonyx weist noch die Formel $\frac{3\,1\,3\,3}{3\,1\,3\,3}$ auf — entwickelt hat, ist noch nicht endgiltig festgestellt. Zuerst behauptete Cope[1]), gestützt auf seine paläontologischen Funde, daß der Nagezahn der Rodentien dem I_2 der übrigen Säuger entspräche. Er sagt darüber: „I have called attention to the fact, that the first inferior incisor is rudimental in Calamodon, and Marsh has shown the same thing in Tillotherium. In both genera the second incisor is the effective tooth. The third is present in Calamodon. In Tillotherium the third incisor is apparently wanting. In Psittacotherium the first incisor tooth is present and effective, but the second is larger. It is not certain, whether these are first and second, or second and third incisors. If we allow Esthonyx to decide the question, the large second tooth is truly the second incisor, for in that genus the first incisor is small, and the third is rudimental. With present information, then, the inferior incisor of the Rodentia is the second of the Mammalian series."

Ein entwickelungsgeschichtlicher Beweis für diese Behauptung stand bisher noch aus, trotzdem das Zahnsystem der Nagetiere schon mehrfach in dieser Beziehung untersucht worden ist. Ich verweise hierbei auf die von Woodward[2]) gegebene Uebersicht, der auch feststellte, daß Huxley[3]) es war, der im Jahre 1880 zum ersten Male Rudimentärzähnchen im Ober- und Unterkiefer von Lepus cuniculus beschrieb und dieselben als Vorgänger der

---

1) E. D. Cope, The mechanical Causes of the Origin of the Dentition of the Rodentia.

2) M. F. Woodward, On the Milk Dentition of the Rodentia with a Description of a vestigial Milk Incisor in the Mouse. Anat. Anz., Bd. 9, No. 19 u. 20.

3) T. H. Huxley, On the Application of the Laws of Evolution to the Arrangement of the Vertebrata and more particularly of the Mammalia, Proc. Zool. Soc., 1880, p. 655.

großen Nagezähne ansprach. Im Jahre 1884 entdeckten dann Pouchet und Chabry[1]) dieselben von neuem, und im Jahre 1892 fand Freund[2]) sie auch bei Sciurus vulgaris und außer ihnen noch weitere rudimentäre Schmelzkeime, die von einer ursprünglich reicheren Bezahnung der Rodentien Zeugnis gaben.

Zuletzt beschrieb dann noch Woodward[3]) Rudimentärzähnchen im Oberkiefer von Mus musculus, die er in diesem Falle wohl allein mit Recht, als Vorgänger der großen Nagezähne ansprach.

Die Durchsicht einer im Besitze von Herrn Professor Kükenthal befindlichen Frontalschnittserie durch den Kopf eines Embryo von Spermophilus leptodactylus bot so viel Neues und Interessantes, daß ich mich entschloß, die Entwickelung des Zahnsystems der Nagetiere einer erneuten, eingehenderen Untersuchung zu unterziehen, zumal die Untersuchung der früheren Forscher sich zum Teil nur auf den vorderen Abschnitt der Kiefer erstreckt hatte.

Es gelang mir auch mit der gütigen Hilfe von Herrn Professor Kükenthal, ein verhältnismäßig reichliches Material zusammenzubringen, so daß mir im Ganzen 16 Embryonen von verschiedenen Nagern und in den verschiedensten Entwickelungsstadien zur Verfügung standen, und zwar von Sciuromorphen, Hystricomorphen, Myomorphen und Lagomorphen.

Die Behandlung der Objekte war die bekannte: Entkalkung der Köpfe in 8—10-proz. wässeriger Salpetersäure, Doppelfärbung mit Bleu de Lyon und Boraxkarmin und Anfertigung von lückenlosen Frontalschnittserien mittelst Mikrotoms.

Ich gehe nunmehr zur Durchsicht der Schnittserien über und schicke noch voraus, daß die verschiedenen Zahnsorten in der bekannten Weise bezeichnet worden sind, und zwar mit I die Schneidezähne, mit C die Eckzähne, mit P die Prämolaren und mit M die Molaren. Gehören die betreffenden Zähne der ersten oder sogenannten Milchdentition an, so ist denselben ein kleines d hinzugefügt worden, so daß also z. B. Pd_2 der zweite Prämolar erster Dentition wäre.

---

1) Pouchet et Chabry, Contributions à l'odontologie des Mammifères. Journ. Anat. et Physiol., 1884.

2) P. Freund, Beiträge zur Entwickelung der Zahnanlagen bei Nagetieren. Archiv f. mikr. Anat., Bd. 39.

3) Siehe Anm. 2 auf vorherg. Seite.

Spermophilus citillus.

Embryo. Kopflänge 1,5 cm.

Oberkiefer.

Im Beginn der Schnittserie begegnen wir keiner Spur einer Schmelzleiste, nur die Lippenfurche bildet eine tiefe Einkerbung des stark verdickten Mundhöhlenepithels und streckt sich als flacher Wall ins Mesoderm hinein.

Die erste Spur der Schmelzleiste erblicken wir als kleine Epithelhäufchen, die ziemlich tief im Bindegewebe liegen ohne Zusammenhang mit dem Mundhöhlenepithel.

Auf dem nächsten Schnitte vereinigen sich diese Häufchen zu einer zusammenhängenderen Masse. Unter ihr, also dem Mundhöhlenepithel zugewandt, liegt ein kleines Dentinscherbchen. Es bildet ungefähr einen Halbkreis. Die offene Seite liegt nach unten. Im Lumen liegen Bindegewebszellen, auch Spuren eines Zahnsäckchens sind vorhanden. Die ihm aufgelagerte Epithelmasse ist in augenscheinlicher Auflösung begriffen. Doch liegt dem Dentinscherbchen noch eine Zellenreihe dicht an, die zweifellos das innere Schmelzepithel vorstellt. Es ist ein Zähnchen, und zwar in rudimentärem Zustande (Fig. 1). Wir erkennen letzteren unschwer als solchen in der Form des wie zerrissen aussehenden Dentins, an dem Mangel eines Schmelzorgans, von dem nur noch kümmerliche Reste des inneren Schmelzepithels vorhanden sind; andererseits ist aber wieder jeder Zweifel an seiner Natur eben durch die Dentinbildung und seine Beziehungen zur Schmelzleiste und den folgenden Zahnanlagen ausgeschlossen. Nach 2 Schnitten ist das rudimentäre Zähnchen verschwunden.

Die Epithelmasse vergrößert sich und nimmt regelmäßigere Gestalt an. Gleichzeitig tritt sie in Verbindung mit dem Mundhöhlenepithel, und 13 Schnitte hinter dem rudimentären Zähnchen treffen wir auf die nächste Zahnanlage. Sie liegt etwas mehr labialwärts als das erstere. Die Schmelzleiste bildet beiderseits einen breiten, massigen Epithelstrang und steht vollkommen in Verbindung mit dem Mundhöhlenepithel. Die Anlage selbst steht auf dem glockenförmigen Stadium. Das innere Schmelzepithel ist gut ausgebildet, die Schmelzpulpa beginnt sich zu differenzieren. Weder lingual noch labial sehen wir Spuren einer folgenden oder vorhergegangenen Dentition (Fig. 2).

Hinter dieser Anlage verliert die Schmelzleiste ihren Zusammenhang mit dem Mundhöhlenepithel. Nur ein kleiner Rest

dicht über letzterem bleibt konstant bestehen. Erst in der Nähe der Stenson'schen Gänge treten beide wieder miteinander in Verbindung, und seitlich der Einmündung derselben in die Mundhöhle treffen wir auf eine fernere Anlage.

Sie ist bereits der Reduktion in hohem Grade anheimgefallen, doch zeigt sie uns noch deutlich einen kappenförmig eingestülpten Schmelzkeim; inneres und äußeres Schmelzepithel sind noch zu unterscheiden.

Labial der Anlage sehen wir einen Zapfen des Mundhöhlenepithels sich ins Bindegewebe hineinsenken. Von ihm aus nimmt der Schmelzkeim seinen Ursprung (Fig. 3a und b).

Die Anlage ist während mehrerer Schnitte sichtbar.

Dann verliert die Schmelzleiste wieder ihren Zusammenhang mit dem Mundhöhlenepithel. Wir sehen nur einen kleinen Rest dicht über letzterem. Im weiteren Verlaufe wird sie wieder deutlicher, und 31 Schnitte hinter der letzten Anlage treffen wir auf einen kleinen Schmelzkeim, der im Beginn der kappenförmigen Einstülpung steht und durch einen dünnen Hals mit dem Mundhöhlenepithel verbunden ist (Fig. 4a und b). Auch diese Anlage macht keinen normalen Eindruck. Der dünne Hals scheint sich bereits abschnüren zu wollen, so daß eine weitere Entwickelung kaum anzunehmen ist.

Rekapitulieren wir nun noch einmal unsere bisherigen Funde, so fanden wir zuerst ein rudimentäres, bereits verkalktes Zähnchen, kurz dahinter eine größere, normal entwickelte Anlage, die auf dem glockenförmigen Stadium steht.

Seitlich der Stenson'schen Gänge trafen wir auf einen bereits stark in Auflösung begriffenen Schmelzkeim im kappenförmigen Stadium. Labial dieser Anlage senkt sich ein starker Zapfen des Mundhöhlenepithels ins Bindegewebe hinein, und von diesem Zapfen aus nimmt dieselbe ihren Ursprung. 31 Schnitte dahinter liegt dann noch ein kleiner Schmelzkeim, der im Begriffe steht, sich kappenförmig einzustülpen und augenscheinlich gleichfalls in Reduktion begriffen ist.

Wie haben wir nun diese Anlagen zu homologisieren?

Nach meinem Dafürhalten stellt das erste rudimentäre Zähnchen den im Laufe der Stammesgeschichte bei den Nagern verloren gegangenen I_1 vor, die nächste Anlage ist die des großen Nagezahns, der dem I_2 der anderen Säuger homolog ist. Der Schmelzkeim neben der Einmündung der Stenson'schen Gänge entspricht einem gleichfalls nicht mehr zur Entwickelung gelangenden I_3, und die letzte Anlage dürfte als die letzte Spur

eines Eckzahns aufzufassen sein. Die Berechtigung für diese Auffassung ergiebt sich aus dem Studium älterer Stadien, und werde ich auch dann erst auf die Gründe näher eingehen, die mich zu derselben geführt haben.

Auch hinter dem Eckzahn bleibt die Schmelzleiste stets sichtbar, wenn auch nur in geringfügigen Resten, die dicht über dem Mundhöhlenepithel ohne Zusammenhang mit demselben lagern. In die Backzahngegend gekommen, treffen wir zunächst auf die Anlage des kleinen, stiftförmigen Prämolaren (Fig. 5).

Spuren eines diesem noch vorhergehenden Pm konnten hier nicht beobachtet werden, doch konnte ich solche in der That bei dem älteren Embryo von Spermophilus leptodactylus nachweisen. Hieraus ergiebt sich die Berechtigung, den kleinen ersten Backzahn der Sciuromorphen als P_2 zu bezeichnen.

Derselbe bietet manches Interessante, so daß es sich der Mühe verlohnt, etwas näher auf ihn einzugehen.

Er steht auf dem glockenförmigen Stadium, das innere Schmelzepithel ist bereits ausgebildet, auch die Schmelzpulpa hat sich differenziert. Ein Zahnsäckchen umgiebt die Anlage. Lingual sehen wir das freie Schmelzleistenende. Labial der Anlage geht nun vom Mundhöhlenepithel ein starker Zapfen aus. Sein freies, etwas verdicktes Ende scheint im Begriffe zu sein, sich kappenförmig einzustülpen.

Von diesem Zapfen aus entspringt nun die Anlage (Fig. 5).

Dieselbe kann, da ja Spermophilus wie alle Sciuromorphen die Prämolaren wechselt, nur zur ersten Dentition gehören. Das beweist auch das linguale freie Schmelzleistenende, aus dem die Ersatzzahnanlage hervorgeht. Der kappenförmig eingestülpte labiale Zapfen kann also nur ein Ueberrest jener auch schon bei anderen Säugern von Kükenthal [1]), Leche [2]), Röse [3]) u. a. beschriebenen

1) W. Kükenthal, Entwickelungsgeschichtliche Untersuchungen am Pinnipediergebisse. Jenaische Zeitschr., Bd. 28. N. F. Bd. 21.

Derselbe, Vergl.-anat. entwickelungsgeschichtliche Untersuchungen an Waltieren. Denkschr. der Med.-nat. Gesellsch. Jena, 1893, Bd. 3.

Derselbe, Das Gebiss von Didelphys. Ein Beitrag zur Entwickelungsgeschichte der Beuteltiere. Anat. Auszüge. 1891.

Derselbe, Vergl.-anat. u. entwickelungsgeschichtliche Untersuchungen der Sirenen. Jen. Denkschriften, Bd. 7.

2) Wilh. Leche, Zur Entwickelungsgeschichte des Zahnsystems der Säugetiere. Bibliotheca zoologica, 1895.

3) C. Röse und O. Bartels, Ueber die Zahnentwickelung des Rindes.

prälaktealen Dentition sein und erscheint mir auch identisch mit dem vorher erwähnten labialen Zapfen, von dem aus die rudimentäre Anlage von I_3 ihren Ursprung nimmt.

Ich bemerke hier nochmals, da ich noch später auf diesen Umstand zurückkomme, daß auch Pd_2 von dieser prälaktealen Anlage aus, nicht vom Mundhöhlenepithel entspringt.

Im weiteren Verlaufe der Schnitte sehen wir dann am hinteren Ende der Anlage von Pd_2 auffallenderweise plötzlich noch ein freies liguales Schmelzleistenende auftreten. Dasselbe liegt wieder lingual des freien Endes der Schmelzleiste, aus dem späterhin der Ersatzzahn entsteht (Fig. 6). Sehr merkwürdig ist es nun, daß dasselbe bereits kolbig verdickt ist, während das Ersatzzahnende sich gerade von der Anlage emanzipiert hat.

Es ist keine Frage, daß dieses freie Schmelzleistenende lingual der Ersatzzahnanlage identisch ist mit den auch bei anderen permanenten Zähnen beobachteten freien Enden der Schmelzleiste. Es wird hierdurch die Möglichkeit einer die Ersatzzähne noch ersetzenden Dentition gegeben, wie ja auch von Leche [1]) ein bereits verkalkter Nachfolger des permanenten Prämolaren bei Erinaceus aufgefunden worden ist.

Unser Fall ist nur noch besonders interessant dadurch, daß diese Anlage in der Entwickelung der jüngeren Generation verhältnismäßig voraus ist. Während letztere sich gerade vom Schmelzorgan des Pd_2 emanzipiert hat, ist dieselbe deutlich kolbig angeschwollen. Die Konsequenzen dieses auffallenden Verhaltens behalte ich mir vor im allgemeinen Teile zu erörtern.

Hinter Pd_2 sehen wir von der Schmelzleiste eigenartige labiale Sprossen entstehen, die schließlich in dem Schmelzorgan von Pd_3 aufgehen, eine Erscheinung, die, wie uns ältere Stadien lehren, keineswegs ohne Bedeutung ist.

Pd_3 steht auf dem glockenförmigen Stadium und ist in voller Verbindung mit dem Mundhöhlenepithel. Auffallend ist die eigentümliche Form des lingualen freien Schmelzleistenendes. Labial ist keine Spur einer vorhergegangenen Dentition (Fig. 7).

M_1 steht gleichfalls auf dem glockenförmigen Stadium. Lingual ist das Ende der Schmelzleiste nur angedeutet. Es bildet eine Hervorbuchtung der lingualen Wand des Schmelzorgans. Auch

---

1) Leche, Zur Entwickelungsgeschichte des Zahnsystems der Säugetiere.

hier ist labial eine Spur einer vorhergegangenen Dentition nicht zu bemerken (Fig. 8).

M_2 und M_3 sind noch nicht angelegt. Die Schmelzleiste setzt sich noch eine ganze Strecke weit durch den Kiefer fort.

Unterkiefer.

Die beiderseitigen Schmelzleisten entspringen getrennt aus dem Winkel, der gebildet wird vom Mundhöhlenepithel und der ringförmig ins Bindegewebe hineingelagerten und den MECKEL'schen Knorpel umschließenden Epithelmasse, dem sogen. mur plongeant. Auch im Unterkiefer ist ein rudimentäres Zähnchen vorhanden, das ich analog demjenigen des Zwischenkiefers als I_1 deute (Fig. 9).

Die Schmelzleiste reicht ziemlich tief als verhältnismäßig kompakter Epithelstrang ins Bindegewebe hinein, so daß ihr Ende noch eine Strecke weit über den MECKEL'schen Knorpel hinausreicht.

Inneres und äußeres Schmelzepithel ist nicht mehr zu unterscheiden, überall sehen wir dieselben gleichartigen rundlichen Zellen. Im Ende der Schmelzleiste liegt nun ein dünner cylindrischer, nach unten geöffneter Dentinring. Im Innern des Ringes liegen Bindegewebszellen. Es kann auch hier ein Zweifel an der rudimentären Natur des Gebildes nicht auftreten. Bemerkenswert ist noch ein lingualer Fortsatz der Schmelzleiste, den ich als das freie Ende derselben auffasse, so daß also der rudimentäre I_1 der ersten oder Milchdentition zuzurechnen wäre, was auch mit anderen Befunden übereinstimmt.

Gleich hinter I_1 erscheint dann die Anlage des großen Nagezahns. Das Schmelzorgan hat im vorderen Teile die Papille bereits umwachsen. Die Verbindung mit dem Mundhöhlenepithel ist unter demselben bereits gelöst (Fig. 10).

Labial der Anlage sehen wir einmal dicht unter dem Mundhöhlenepithel einen dünnen, am Ende etwas verdickten Epithelstrang labialwärts im Bindegewebe liegen. Dann geht von dem noch vorhandenen Teile der Schmelzleiste, die mit der Anlage noch in Verbindung ist, gleichfalls labial eine kleine, kolbig verdickte Knospe aus. Ersteres halte ich für die Ueberreste einer prälaktealen Dentition, letzteres ist die rudimentäre Anlage des großen Nagezahns erster Dentition.

Außerdem sehen wir lingual deutlich ein freies Schmelzleistenende, das also einer noch folgenden Dentition entsprechen würde.

In der Lücke ist keine Spur der Schmelzleiste vorhanden. Erst in der Backzahngegend, wenn im Oberkiefer Pd_2 vorüber ist, erscheint hier die Anlage von Pd_3. Sie steht auf dem glockenförmigen Stadium. Lingual sehen wir ein freies Schmelzleistenende von derselben eigenartigen Form wie das entsprechende im Oberkiefer (Fig. 11).

Labial am oberen Rande des Schmelzorgans sehen wir von der Schmelzleiste einen Epithelsproß ausgehen, der sich an den labialen Rand des Schmelzorgans anlegt.

Auf dem nächsten Schnitte haben wir sogar den Eindruck, als wenn auch labial, ähnlich wie auf der lingualen Seite ein freies Schmelzleistenende vorhanden ist (Fig. 12). Sehen wir näher zu, so bemerken wir, daß dasselbe von gleichen labialen Sprossen der Schmelzleiste gebildet wird. Letztere tragen also mit bei zur Bildung des labialen Teiles des Schmelzorgans.

Hinter Pd_3 sehen wir auch fernerhin derartige labiale Sprosse von der Schmelzleiste abgehen, und wir finden dieselben auch in der labialen Wand des Schmelzorgans von M_1 wieder (Fig. 13).

Auch hier haben wir dasselbe Bild eines labialen freien Schmelzleistenendes.

Lingual ist ein solches nicht vorhanden. Nur eine ganz schwache Hervorwölbung der lingualen Wand des Schmelzorgans zeigt seine Stelle an. M_2 steht im Beginn des kappenförmigen Stadiums (Fig. 14).

M_3 ist noch nicht angelegt.

Die Schmelzleiste ist noch eine Strecke weit im Kiefer verfolgbar.

Zusammenfassung.

Im Ober- und Unterkiefer befindet sich vor der Anlage des großen Nagezahns ein rudimentäres Zähnchen, das ich dem I_1 der anderen Säuger homolog erachte, so daß also der große Nagezahn dem I_2 entsprechen würde.

Im Oberkiefer ist dann ferner noch die rudimentäre Anlage eines I_3 vorhanden und eine Anschwellung der Schmelzleiste im Beginn des kappenförmigen Stadiums, die die Eckzahnanlage vorstellen dürfte.

In der Lücke des Oberkiefers ist die Schmelzleiste stets zu verfolgen.

Im Unterkiefer finden sich labial der Anlage des großen Nagezahns die letzten Reste einer prälaktealen Dentition, ferner eine

Knospe, die die rudimentäre Anlage des Nagezahns erster Dentition bildet.

In der Lücke fehlt die Schmelzleiste bis zum Erscheinen der Prämolaren vollkommen.

Spermophilus leptodactylus.

Embryo. Kopflänge 2,1 cm.

Leider war es mir nicht möglich, ein älteres Stadium von Spermophilus citillus zu erhalten.

Dagegen stellte mir Herr Professor Kükenthal einen vorzüglich konservierten Embryo eines etwas älteren Stadiums von Spermophilus leptodactylus mit einer Kopflänge von 2,1 cm bereitwilligst zur Verfügung. Außerdem überließ mir Herr Professor Kükenthal 2 Schnittserien desselben Tieres in zuvorkommendster Weise zur Durchsicht. Obwohl alle drei Embryonen einem und demselben Wurfe entstammten, ergaben sich doch bei den einzelnen Exemplaren individuelle Verschiedenheiten. Doch scheint es mir vorteilhafter, nur eine Serie zu behandeln und die Abweichungen der anderen jedesmal besonders zu erörtern. Ich lege die aus dem Kopfe gewonnene Schnittserie meiner Untersuchung zu Grunde. Ich nenne dieselbe Serie I, während ich die anderen beiden als Serie II und III rubriziere.

Oberkiefer.

Die Schmelzleisten der beiden Oberkiefer treffen in der Medianlinie nicht zusammen. Sie beginnen gesondert als breite, divergirende Einsenkungen des Mundhöhlenepithels in das darunter liegende Bindegewebe. Kurz nach ihrem Auftreten erscheint auch hier das rudimentäre Zähnchen. Das Bild ist hier insofern etwas anders, als die Schmelzleiste noch in voller Verbindung mit dem Mundhöhlenepithel ist. An ihrem freien Ende allseitig von Epithel umgeben, liegt der tief dunkel gefärbte Dentinring. In seinem Lumen liegen einzelne Zellen. Jede Differenzierung in Schmelzpulpa, äußeres und inneres Schmelzepithel fehlt (Fig. 15).

Einige Schnitte dahinter ist das Zähnchen verschwunden, gleichzeitig treffen wir auf die vollkommen differenzierte Anlage des großen Nagezahns. Die anfangs breite Schmelzleiste ist schmäler geworden und zu einem dünnen Strange reduziert. Noch ist eine Verbindung der Zahnanlage mit dem Mundhöhlenepithel vorhanden, doch merkt man schon die beginnende Ab-

schnürung, indem an einigen Stellen hereindringende Bindegewebszellen eine Durchtrennung vorbereiten.

Die Anlage selbst ist im Beginn, Hartgebilde abzuscheiden. Eine mäßig große Schmelzpulpa ist vorhanden. Die inneren Schmelzzellen sind zu länglichen Gebilden herangewachsen. Auch die peripheren Zellen der Pulpa beginnen sich zu den cylindrischen Odontoplasten zu differenzieren.

In der Schmelzpulpa liegt eine große Epithelperle. In Serie II finden wir ein ein klein wenig anderes Bild. Das rudimentäre Zähnchen tritt hier nämlich nahezu gleichzeitig mit der Anlage des großen Nagezahns auf, so daß es in die diese Anlage mit dem Mundhöhlenepithel verbindende, hier breite Schmelzleiste zu liegen kommt. Auch die Epithelperle in der Schmelzpulpa finden wir wieder. Sie tritt hier durch stärkere Aufnahme von Farbstoffen besonders deutlich hervor (Fig. 16).

Im weiteren Verlaufe der Schnitte erhält die Schmelzleiste ein zerklüftetes Aussehen. Die Verbindung der Zahnanlage, die sich noch eine Strecke weit fortsetzt, mit dem Mundhöhlenepithel geht verloren; wir finden nur im Bindegewebe dicht unter letzterem hier und da einige Epithelreste. Auch diese verschwinden weiterhin, und nur eine ganz geringe Einsenkung des Epithels und eine eigenartige Anordnung der Bindegewebszellen zeigen uns die Stelle an, von der aus sich die Schmelzleiste entwickelt hat. Doch ist sie bei einiger Aufmerksamkeit stets deutlich zu verfolgen. Auf den nächsten Schnitten fängt sie wieder an, sich etwas mehr in das Bindegewebe hinein zu senken. In letzterem sehen wir einen kleinen Epithelstreifen senkrecht zum Mundhöhlenepithel, aber vorläufig ohne Verbindung mit demselben auftreten. 4 Schnitte weiter ist die Verbindung hergestellt.

Wir haben einen kleinen typischen Schmelzkeim vor uns im kappenförmigen Stadium. Wir unterscheiden deutlich eine periphere Epithelschicht mit dicht nebeneinander liegenden, etwas länglichen Zellen. Bindegewebszellen dringen in die kappenförmige Einstülpung des Epithels hinein.

Die Anlage liegt seitlich von der Einmündung der Stenson-schen Gänge in die Mundhöhle und ist als solche nur auf wenigen Schnitten sichtbar (Fig. 17). Die winzige Größe des Gebildes, der vollständige Mangel einer Schmelzpulpa und einer Differenzierung des Schmelzepithels, das Fehlen des Zahnsäckchens lassen uns nicht zweifeln, daß wir es mit einem Schmelzkeim im höchsten Grade der Reduktion zu thun haben.

Wir finden also auch in diesem Stadium vor dem großen Nagezahn, der unschwer schon durch seine Größe und den Grad seiner Ausbildung als solcher zu identifizieren ist, noch ein rudimentäres, bereits verkalktes Zähnchen, während auch hinter demselben ein rudimentärer Schmelzkeim vorhanden ist, der gegenüber dem vorigen Stadium etwas mehr rückgebildet erscheint.

Schon vorher behauptete ich, daß dieses rudimentäre Zähnchen vor dem großen Nagezahn einem verloren gegangenen I_1 entspreche. Von anderen Möglichkeiten wäre nur die ins Auge zu fassen, daß dasselbe einen Vorgänger des großen Nagezahns vorstellt, zumal bei dem Bilde, das uns Serie II liefert, denn hier liegt ja das Zähnchen in der Schmelzleiste desselben. Aber es sprechen gewichtige Gründe gegen eine solche Annahme, denn auch hier liegt dasselbe, wenn auch nur um ein Geringes, vor dem I_2 (dem großen Nagezahn), vor allem aber um ein Bedeutendes der Medianlinie näher, während doch im anderen Falle gerade das Gegenteil statthaben müßte. Außerdem hängt das Zähnchen durch eine eigene Schmelzleiste direkt mit dem Mundhöhlenepithel zusammen, während auch der große Nagezahn in derselben Weise mit letzterem in Verbindung steht. Die beiden Anlagen sind also vollkommen unabhängig voneinander.

Jeder Zweifel an die Identität des Zähnchens mit I_1 wird aber gehoben, wenn wir die entsprechenden Verhältnisse im Unterkiefer untersuchen. Denn hier ist, wie wir unten sehen werden, außerdem noch ein bereits verkalkter Vorgänger des großen Nagezahns vorhanden, von dem merkwürdigerweise im Oberkiefer trotz genauester Untersuchung keine Spur zu finden war. Ob die oben erwähnte Epithelperle als Ueberrest eines solchen anzusehen ist, lasse ich dahingestellt. Jedenfalls scheint mir das konstante Vorkommen derselben in allen 3 Serien sehr für eine solche Annahme zu sprechen.

Was nun die Anlage neben den Stenson'schen Gängen anbetrifft, so scheint sie mir identisch zu sein mit der von Freund [1]) bei Sciurus vulgaris beschriebenen. Nur finde ich nicht 2 dicht hintereinander liegende, sondern nur eine. Ich halte dieselbe, wie ich schon vorher erwähnte, nicht für Ueberreste eines Eckzahns, sondern für die eines dritten Schneidezahns. Das ergiebt sich auch ohne

---

1) Paul Freund, Beiträge zur Entwickelungsgeschichte der Zahnanlagen bei Nagetieren. Archiv f. mikr. Anat., Bd. 39, Bonn, 1892.

weiteres, wie schon Woodward [1]) erwähnt, aus ihrer Lage neben den Stenson'schen Gängen. Außerdem wurden ja auch sowohl bei dem jüngeren Stadium von Spermophilus citillus als auch bei den später noch zu besprechenden Sciuriden Eckzahnreste aufgefunden, die jedenfalls absolut nichts mit den von Freund beobachteten zu thun haben. Doch komme ich hierauf noch später zu sprechen.

Einige Schnitte hinter der Anlage von I_3 ist die Schmelzleiste verhältnismäßig stark entwickelt, ja auf einem Schnitt ist sie sogar knopfartig angeschwollen. Dann verschwindet sie und ist längere Zeit nur als ganz schwache Epithelverdickung vorhanden, doch stets auffindbar. Außer der erwähnten knopfartigen Anschwellung dicht hinter I_3, die ich als noch zu letzterem gehörig betrachte, ist auf diesem Stadium nichts vorhanden, was als Spuren eines Eckzahns aufzufassen wäre. Sämtliche 3 Serien geben in dieser Hinsicht übereinstimmende Resultate.

Ins Bereich der Backzähne gekommen, fängt die Schmelzleiste wieder an deutlicher sichtbar zu werden, wird allmählich stärker und senkt sich als ein kleiner kompakter Epithelzapfen in das Bindegewebe hinein. Erst 58 Schnitte hinter der Ausmündung der Stenson'schen Gänge treffen wir auf eine Ausbildung der Schmelzleiste, die wohl als eine Zahnanlage anzusprechen ist. Sie ist von geringer Größe, zwar auch deutlich auf dem kappenförmigen Stadium, doch ohne jede Anzeichen einer fortschreitenden Entwickelung. Weder ein Zahnsäckchen noch eine Schmelzpulpa sind vorhanden, auch keine Scheidung in äußeres und inneres Schmelzepithel. Gleichmäßig starke Cylinderzellen begrenzen allseitig das Gebilde. Wir haben hier ebenfalls eine rudimentäre Zahnanlage vor uns, die als letzter Rest eines Pd_1 aufgefaßt werden muß (Fig. 18).

Von jetzt ab bleibt die Schmelzleiste deutlich sichtbar. Sie reicht verhältnismäßig tief ins Bindegewebe hinein. Lingual von ihr liegen kleinere Epithelreste, die zeitweilig mit ihr in Verbindung treten. Einige Schnitte weiter treffen wir auf die Anlage von Pd_2. Sie steht auf dem glockenförmigen Stadium. Eine geräumige Schmelzpulpa, inneres und äußeres Schmelzepithel ist gut differenziert, auch ein Zahnsäckchen ist vorhanden.

Auch hier finden wir in derselben Weise wie bei Spermophilus

1) M. F. Woodward, On the Milk Dentition of the Rodentia with a Description of a vestigial Milk Incisor in the Mouse. Anat Anz., Bd. 9, No. 19 und 20.

citillus höchst eigenartige Verhältnisse in der Beziehung der Zahnanlage zur Schmelzleiste einerseits und letzterer zum Mundhöhlenepithel andererseits.

Labial der Zahnanlage senkt sich ein mäßig breiter Strang des Mundhöhlenepithels labialwärts ziemlich tief in das Bindegewebe hinein. Sein freies Ende ist kappenförmig eingestülpt. Wir unterscheiden deutlich eine äußere cylindrische Epithelschicht, während im Innern mehr rundliche Zellen liegen. Das ganze Bild ist das einer rudimentären Zahnanlage. Von diesem Epithelstrang, nicht vom Mundhöhlenepithel geht nun auch hier die Schmelzleiste von Pd_2 aus, aber gleichfalls in eigentümlicher Weise. Sie verläuft ziemlich parallel dem Mundhöhlenepithel, und senkrecht zu ihr steht die glockenförmige Anlage. Wir sehen lingual 2 freie Enden der Schmelzleiste, einmal an der Stelle, wo die Zahnanlage ihr aufsitzt, dann etwas weiter oben am lingualen Rande des Schmelzorgans (Fig. 19).

3 Schnitte weiter hat sich der labiale Epithelstrang vom Mundhöhlenepithel abgeschnürt und liegt, eigenartig geformt, nahezu parallel demselben (Fig. 20). Auch seine Verbindung mit der Schmelzleiste von Pd_2 ist unterbrochen, so daß er frei im Bindegewebe liegt. Ein paar Schnitte weiter ist das freie Ende der Schmelzleiste an der Stelle, wo die Zahnanlage derselben senkrecht aufsaß, verschwunden, während das obere deutlicher hervorgetreten ist. Gleichzeitig ist auch der labiale Epithelstrang wieder mit dem Mundhöhlenepithel in Verbindung getreten an seinem freien Ende mit tiefer kappenförmiger Einstülpung. Stets ist deutlich zu bemerken, daß die Schmelzleiste von ihr aus, nicht vom Mundhöhlenepithel ihren Ursprung nimmt (Fig. 21 a und b).

Wir haben also dieselben Verhältnisse wie bei Spermophilus citillus, nur treten sie hier besonders deutlich hervor. An der Schmelzkeimnatur des labialen Epithelzapfens ist nicht zu zweifeln, die kappenförmige Einstülpung ist zu bezeichnend. Auch die Deutung muß selbstverständlich dieselbe bleiben, es ist eine prälakteale Anlage, und von ihr aus entspringt die Schmelzleiste des Pd_2. In gleicher Weise sind hier 2 freie linguale Schmelzleistenenden vorhanden, einmal eines dicht am Schmelzorgan von Pd_2, dann ein zweites oberhalb und lingual von ersterem, das die Möglichkeit einer ferneren Dentition giebt.

Mit der Anlage von Pd_2 verschwindet auch der Epithelzapfen labial derselben. Nur eine mäßige Verdickung des Mundhöhlenepithels ist zurückgeblieben, und von hier aus nimmt die Schmelzleiste jetzt ihren Ursprung.

Im weiteren Verlaufe tritt an der labialen Seite der Schmelzleiste eine kleine knospenförmige Anschwellung derselben auf. Die Anschwellung vergrößert sich und stellt nach wenigen Schnitten einen kleinen Epithelsproß mit kolbig verdicktem Ende dar (Fig. 22). Der Epithelsproß nimmt mit jedem Schnitte zu und wird schließlich zu einem mit dünnen Halse labial von der Schmelzleiste entspringenden, sich nach seinem freien Ende zu verbreiternden Zapfen. Gleichzeitig ist oberhalb dieses Gebildes das Schmelzorgan von Pd_3 aufgetreten. Auf dem nächsten Schnitte sehen wir, wie das freie Ende des Zapfens mit demselben in Verbindung tritt, so daß nur zwischen der Schmelzleiste und dem derselben aufsitzenden Halse des Zapfens ein von Bindegewebe erfüllter Zwischenraum vorhanden ist (Fig. 23). 4 Schnitte weiter ist auch dieser verschwunden, und wir haben die einheitliche Anlage von Pd_3 vor uns. Der labiale Epithelsproß ist also mit dem Schmelzorgan von Pd_3 verschmolzen. Deutlichere Bilder für diesen Prozeß geben uns die entsprechenden Vorgänge im Unterkiefer, auf die wir später noch zurückkommen.

Pd_3 steht auf dem glockenförmigen Stadium und ist entsprechend dem späteren Größenunterschiede bedeutend größer als Pd_2. Lingual ist das freie Ende der Schmelzleiste schon etwas kolbig verdickt (Fig. 24).

Die Schmelzleiste entspringt direkt vom Mundhöhlenepithel, das nur mäßig verdickt ist.

Sobald aber die Anlage von M_1 sichtbar wird, sehen wir labial der Schmelzleiste auch hier einen kleinen Epithelsproß, von dem dieselbe ausgeht.

Sie übertrifft an Größe etwas die von Pd_3 und steht gleichfalls auf dem glockenförmigen Stadium. Es bereitet sich bereits eine Abschnürung vor, da dicht unter dem Mundhöhlenepithel die Schmelzleiste schon durchbrochen ist. Bemerkenswert ist, daß auch hier lingual ein freies Schmelzleistenende vorhanden ist, wenn auch nicht so ausgeprägt wie bei den Prämolaren (Fig. 25).

Die Anlage von M_2 ist bedeutend weniger differenziert, sie steht noch auf dem kappenförmigen Stadium. Die Schmelzpulpa beginnt sich eben zu differenzieren, ebenso fangen die Zellen des inneren Schmelzepithels an, sich zu hohen Cylinderzellen umzuformen, auch Bindegewebsfasern ordnen sich um die Anlage herum zum Zahnsäckchen an.

Für die Entstehung der Schmelzleiste gilt dasselbe wie für die früheren Anlagen, sie entsteht nicht direkt aus dem Mund-

höhlenepithel, sondern aus einer Einstülpung desselben (Fig. 26). Hinter dieser Anlage finden wir keine weiteren mehr. Doch setzt sich die Schmelzleiste noch eine so weite Strecke durch den Kiefer fort, daß wir in der Annahme nicht fehlgehen dürften, daß ihre Produktionsfähigkeit noch nicht erschöpft ist, sondern daß wir auf älteren Stadien noch eine weitere Anlage, die von M_3, finden würden. Schließlich wird sie kleiner; ihre Verbindung mit dem Mundhöhlenepithel geht verloren; einige kleine Epithelreste im Bindegewebe sind die letzten Ueberbleibsel, bis auch diese spurlos verschwunden sind.

Unterkiefer.

Im vordersten Teile des Unterkiefers, in der Gegend der Symphyse, senkt sich der mur plongeant als breite kompakte Epithelmasse ins Bindegewebe hinein. Er umschließt unten den Meckel-schen Knorpel vollständig in der Weise, daß nur ein schmaler Strang den Knorpel von unten her umgrenzt, während die kompakte Epithelmasse ein massives Dach bildet. Aus diesem Dache entwickeln sich die beiderseitigen Schmelzleisten. Im weiteren Verfolge der Schnitte vergrößert sich der Umfang dieser Epithelmasse; gleichzeitig verliert dieselbe aber bedeutend an Massigkeit, indem der innere Hohlraum immer größer wird.

Es ist auf diese Weise ein geschlossener Ring entstanden, dessen obere begrenzende Fläche vom Mundhöhlenepithel gebildet wird. Von hier aus senken sich die Schmelzleisten breit und divergierend ins Bindegewebe hinein.

In dem Epithelring liegt nahe seiner unteren Grenze der Meckel'sche Knorpel.

Ob die beiderseitigen Schmelzleisten in der Medianlinie sich vereinigen oder getrennt entspringen, konnte hier nicht festgestellt werden. Sehr bald tritt auch hier am freien Ende der Schmelzleiste das rudimentäre Zähnchen auf. Es liefert besonders deutliche Bilder (Fig. 27). Von Schmelzpulpa ist auch hier keine Rede, vielmehr stellt die Schmelzleiste noch immer eine breite kompakte Epithelmasse dar, aber an ihrem äußersten Ende, wo sie als dünner Strang das Zähnchen umschließt und von dem Bindegewebe trennt, sind noch deutlich 2 Zelllagen, ein äußeres und inneres Schmelzepithel, vorhanden. Das Zähnchen selbst, auf den ersten 2 Schnitten ein geschlossener Ring, ist jetzt nach unten geöffnet. Hier und im Lumen desselben sehen wir reichlich Bindegewebszellen liegen.

Kurz vor seinem Auftreten geht von der Schmelzleiste lingual ein ziemlich starker Zapfen aus, der deutlich kappenförmig eingestülpt ist (Fig. 28). Ein paar Schnitte weiter hat sich die Schmelzleiste dicht unter dem Mundhöhlenepithel bis auf einen dünnen Strang rückgebildet. Ihm sitzt die noch immer breite Epithelmasse auf, die aber jetzt ein zerklüftetes, zerrissenes Aussehen hat. Der Platz des Zähnchens ist leer, und der untere begrenzende Epithelstrang zerrissen, so daß jetzt Bindegewebe den Platz des letzteren ausfüllt. Im weiteren Verlaufe nimmt die Schmelzleiste wieder regelmäßigere Formen an, gleichzeitig senkt sie sich weiter in die Tiefe.

Labial von ihr geht vom Mundhöhlenepithel ein starker, in der einen Kieferhälfte deutlich kappenförmig eingestülpter Epithelzapfen aus. Von hier aus nimmt die Schmelzleiste jetzt ihren Ursprung.

Lingual liegt ihr freies Ende (Fig. 29 a und b).

Unterhalb dieses Zapfens erscheint dann ein neuer Sproß, der dann mit ersterem teilweise in Verbindung tritt.

Der obere labiale Zapfen verschwindet dann allmählich, während der untere konstant bleibt. Er stellt jetzt eine rundliche Epithelmasse dar, die vermittels eines dünnen Halses mit der Schmelzleiste verbunden ist.

Nach 6 Schnitten treffen wir auf den großen Nagezahn. Er hängt durch die jetzt lang ausgezogene, dünne Schmelzleiste mit dem Mundhöhlenepithel zusammen. Doch zeigt dieselbe dicht unter letzterem schon Spuren einer beginnenden Lostrennung. Die Anlage ist etwas weiter vorgeschritten als die entsprechende im Oberkiefer. Sie hat bereits geringe Mengen von Hartsubstanz abgeschieden.

Labialwärts von der Schmelzleiste liegt im Bindegewebe ein rundliches, tief dunkel gefärbtes Gebilde. Es ist ein Zähnchen, das mit seiner geschlossenen Spitze nach vorn liegt, während das hintere Ende einen offenen Ring darstellt. Auf seiner der Schmelzleiste zugewandten Seite wird es von einer Epithellage halbmondförmig umgeben, an der wir deutlich eine äußere und innere Zellschicht unterscheiden. Nach der Schmelzleiste zu sendet dieselbe einen wie abgebrochen aussehenden Fortsatz aus. Ihm gegenüber sehen wir an ersterer ebenfalls einen solchen. Zweifellos hat hier eine Verbindung bestanden (Fig. 30, Serie I).

Kurz, es ist dasselbe Gebilde, das wir ein paar Schnitte vorher mit der Schmelzleiste zusammenhängend antrafen, nur daß jetzt

die Stelle der Epithelmasse ein bereits vollständig verkalktes Zähnchen einnimmt und die Verbindung mit der Schmelzleiste unterbrochen ist.

Auch Spuren eines Zahnsäckchens sind noch deutlich wahrnehmbar.

Bedeutend unterhalb der Schmelzleiste des rudimentären Zähnchens geht von der Schmelzleiste des großen Nagezahns gleichfalls labialwärts noch ein nicht unbedeutender Epithelsproß, der an seinem Ende etwas verdickt ist, in die Tiefe (Fig. 31).

Lingualwärts sehen wir deutlich das freie Ende der Schmelzleiste etwas knospenförmig angeschwollen (Fig. 31, Ser. III, stärker vergrößert).

Nach einigen Schnitten ist das Zähnchen schon wieder verschwunden. Gleichzeitig wird auch die Schmelzleiste defekt, sie verliert den Zusammenhang zwischen Mundhöhlenepithel und Zahnanlage, und nach verhältnismäßig kurzer Zeit ist sie vollständig verschwunden, ohne daß auch nur eine geringe Einsenkung des Mundhöhlenepithels zu sehen ist. Die Zahnanlage selbst ist entsprechend der bedeutenden Länge des Nagezahns noch eine weite Strecke sichtbar.

In der Lücke zwischen dem großen Nagezahn und den Backzähnen ist trotz der genauesten Untersuchung auch nicht die geringste Spur irgend einer Zahnanlage oder auch nur der Schmelzleiste wahrzunehmen. Sämtliche 3 Serien ergeben in dieser Hinsicht vollkommen gleiche Resultate.

Was nun die Homologisierung der bisherigen Zahnanlagen des Unterkiefers anbetrifft, so ist über die des großen Nagezahns kein Zweifel möglich. Auch hier ist ein rudimentärer I_1 vorhanden, er liegt im Unterkiefer etwas weiter vor dem I_2 (dem großen Nagezahn), so daß beide vollkommen getrennt auftreten.

Lingual von I_1 geht ein kappenförmig eingestülpter Epithelsproß aus, der die Anlage eines Ersatzzahns darstellt und so I_1 als zur ersten Dentition gehörig dokumentiert.

Hierdurch allein ist es schon unmöglich gemacht, denselben als einen Vorgänger des großen Nagezahns anzusprechen.

Schwieriger zu deuten sind die Verhältnisse bei letzterem.

Hier finden wir einmal einen kappenförmig eingestülpten Epithelzapfen des Mundhöhlenepithels labialwärts von der Schmelzleiste. Unterhalb und etwas hinter diesem taucht dann eine neue labiale Aussprossung der Schmelzleiste auf, die ein bereits verkalktes Zähnchen in sich schließt.

Wir finden hier interessanterweise 4 Zahngenerationen in verhältnismäßig guter Ausbildung vereinigt. Der labiale kappenförmig eingestülpte Epithelzapfen dürfte eine prälaktеale Anlage vorstellen, während das bereits verkalkte Zähnchen der Vorgänger des großen Nagezahns ist. Lingual des letzteren sehen wir dann noch ein deutliches freies Schmelzleistenende, womit die Möglichkeit einer dritten Dentition gegeben ist.

Gänzlich räthselhaft ist der unterhalb des Id_2 von der Schmelzleiste abgehende Epithelsproß. Er ist konstant auf allen 3 Serien mehr oder weniger deutlich vorhanden, ganz ohne Bedeutung scheint er mir also nicht zu sein. Bemerkenswert ist, wie schon oben erwähnt, das vollständige Fehlen eines Id_2 im Oberkiefer. Dagegen ist im Unterkiefer weder eine Spur eines I_3 zu finden, noch ist die Schmelzleiste in der Lücke verfolgbar.

Die erste Spur der Schmelzleiste im Bereiche der Backzähne tritt mit der Anlage von Pd_2 des Oberkiefers auf. Unter dem Mundhöhlenepithel zeigen sich einige kleine Epithelreste. Sie fließen schließlich zu einem größeren Ballen zusammen. Einige Schnitte dahinter sehen wir folgendes Bild:

Von diesem Epithelballen geht, verbunden durch eine dünne Schmelzleiste, eine kleine Zahnanlage aus. Im ersten Augenblicke macht dieselbe einen noch entwickelungsfähigen Eindruck, doch überzeugt man sich bald, daß sie in Rückbildung begriffen ist. Die bindegewebige Papille ist vollständig vom Epithel umwachsen. Inneres und äußeres Schmelzepithel ist zwar deutlich unterscheidbar, doch wird beides von durchaus gleichartigen Zellen gebildet. Eine Schmelzpulpa fehlt vollständig. Der ganze Raum zwischen äußerem und innerem Schmelzepithel wird von reichlichen, dicht gedrängt stehenden Zellen ausgefüllt. Dagegen ist ein Zahnsäckchen deutlich vorhanden (Fig. 32). Mit dem Mundhöhlenepithel steht die Anlage nicht in Verbindung.

Augenscheinlich stellt sie einen nicht mehr zur Ausbildung gelangenden Pd_2 vor.

Die Epithelmasse, von der aus die Schmelzleiste ihren Ursprung nimmt, scheint mir identisch zu sein mit der prälaktealen Anlage labialwärts von Pd_2 des Oberkiefers. Auch dieser entsteht ja aus ihr und nicht direkt vom Mundhöhlenepithel, nur hat dieselbe sich hier von letzterem abgeschnürt. Auch ein linguales freies Schmelzleistenende ist deutlich vorhanden. Nach wenigen Schnitten ist die Anlage verschwunden. Die Schmelzleiste wird stärker, steht aber nicht in Verbindung mit dem Mundhöhlen-

epithel. Dagegen entsteht an ihrer labialen Seite eine kleine Knospe, die mit jedem folgenden Schnitte größer wird. Gleichzeitig wird in einiger Entfernung darunter das Schmelzorgan von Pd_3 sichtbar, vorläufig ohne Zusammenhang mit der Schmelzleiste (Fig. 33).

Die kleine Knospe ist mittlerweile größer und zu einem am Ende kolbig verdickten Epithelsproß geworden. Wir unterscheiden deutlich ein seine äußere Lage bildendes Cylinderepithel, während im Inneren mehr indifferente Zellen liegen (Fig. 34).

Gleichzeitig ist oberhalb derselben eine neue Epithelknospe auf der labialen Seite der Schmelzleiste entstanden, die also wieder labial zur ersten liegt. Auch sie läßt deutlich ein peripheres Cylinderepithel erkennen. Pd_3 ist deutlicher geworden und beginnt mit der Schmelzleiste eine Strecke unterhalb des Ursprungs des Sprosses in Verbindung zu treten, während die Knospe oberhalb des Sprosses verschwunden ist.

Auf dem nächsten Schnitte ist eine Verbindung von letzterem mit dem Schmelzorgan beinahe hergestellt. Nach zwei weiteren Schnitten ist sie vollständig.

Die Anlage von Pd_3 steht also jetzt zwiefach mit der Schmelzleiste in Verbindung, einmal auf dem gewöhnlichen Wege, dann durch den mit jedem Schnitte größer gewordenen Epithelsproß. Derselbe sitzt jetzt mit dünnem Halse der Schmelzleiste auf, verbreitert sich aber nach seinem Ende. Wir unterscheiden vollkommen deutlich auf beiden Seiten die äußeren peripheren Cylinderzellen, die sich auch durch dunklere Färbung auszeichnen. Im Innern liegen schwächer gefärbte, rundliche Zellen, die dann ihrerseits wieder dunkler gefärbte Zellen umgeben (Fig. 35 a und b).

Hervorheben will ich noch, daß die Cylinderzellen der lingualen Seite besonders hoch sind, ganz wie es als Regel für den normalen Schmelzkeim gilt.

Nur zwischen diesem Gebilde, das, wie erwähnt, mit dem Schmelzorgan von Pd_3 schon in Verbindung getreten ist, und der gewöhnlichen Verbindung des letzteren mit der Schmelzleiste ist noch ein mit Bindegewebe erfüllter Zwischenraum vorhanden. 6 Schnitte weiter ist derselbe verschwunden. Auch hier ist also ebenso wie im Oberkiefer ein labialer Sproß der Schmelzleiste mit der lingual von ihm sich entwickelnden Zahnanlage verschmolzen und zwar in der Weise, daß ersterer die labiale Wand des Schmelzorgans bildet.

Wir haben es hier gleichfalls mit den Resten einer prälaktealen

Dentition zu thun. Daß der Sproß ein selbständiges Gebilde, nicht etwa ein einfach abgetrenntes Stück des Schmelzorgans von Pd_3 vorstellt, das zeigt uns schon das auf beiden Seiten vorhandene Cylinderepithel. Ja dasselbe ist, wie schon oben erwähnt, gerade auf der lingualen Seite, die doch dann der Trennungslinie entsprechen würde, mit besonders hohen Cylinderzellen versehen, während andererseits auch die ihm gegenüberliegende Seite des Schmelzorgans die charakteristischen Zellen des äußeren Schmelzepithels zeigt.

Im weiteren Verlaufe vereinigt sich nun diese prälakteale Anlage vollkommen mit derjenigen von Pd_3 und zwar in der Weise, daß erstere die labiale Wand des Schmelzorgans von Pd_3 bildet. Hat nun aber hier eine Verschmelzung der prälaktealen und laktealen Anlage stattgefunden, und ist unsere Annahme richtig, daß der labiale, sich selbständig aus der Schmelzleiste von Pd_3 entwickelnde Sproß identisch ist mit der bei Pd_2 des Oberkiefers vorhandenen prälaktealen Anlage, die labial direkt aus dem Mundhöhlenepithel entspringt und selbständig verbleibt, so dürfen wir bei Pd_3 keine oder nur sehr geringe Reste direkt aus dem Mundhöhlenepithel entspringender labialer Epitheleinstülpungen finden. Und in der That finden wir bei Pd_3 des Oberkiefers keine derartigen Gebilde, bei Pd_3 des Unterkiefers ganz geringe Spuren, die aber ebenso ihre Entstehung der schon im Gange befindlichen Abschnürung verdanken können.

Jetzt finden auch die vorher bei Spermophilus citillus beobachteten Vorgänge ihre Erklärung. Auch dort sehen wir labiale Epithelsprossen sich mit am Aufbau des Schmelzorgans von Pd_3 beteiligten, ja es konnte etwas Aehnliches auch bei M_1 beobachtet werden, und wir werden kaum fehlgehen, wenn wir annehmen, daß auch hier ähnliche Prozesse sich abgespielt haben, wie wir sie soeben bei Spermophilus leptodactylus beschrieben haben.

Es hat hier also zweifellos eine Verschmelzung zweier verschiedener Dentitionen, in diesem Falle der prälaktealen mit der ersten stattgefunden, und ich möchte gleich an dieser Stelle darauf aufmerksam machen, wie auch die Verhältnisse des ausgebildeten Gebisses der Sciuromorphen — denn wir finden dieselben Vorgänge auch bei den später zu untersuchenden Sciuriden — den soeben beobachteten Thatsachen vollkommen entsprechen. Wir sehen, daß bei Pd_2 die prälakteale Anlage nicht mit der folgenden Dentition, verschmilzt und auch der 1. Backzahn des fertigen Gebisses bleibt im Oberkiefer klein-

und stiftförmig; im Unterkiefer wird er zwar noch angelegt, gelangt aber nicht zur vollen Entwickelung, während Pd_3, bei dem wir die Verschmelzung konstatierten, kräftig entwickelt ist. —

Wir kehren nun zur Durchmusterung unserer Schnittserie zurück.

Pd_3 selbst steht auf dem glockenförmigen Stadium. Die Schmelzleiste beginnt sich bereits vom Mundhöhlenepithel abzuschnüren. Letzteres bildet stellenweise labialwärts zu ersterer eine kleine Einsenkung.

Lingual ist das freie Schmelzleistenende schon kolbenartig verdickt.

Gleichzeitig mit M_1 in Oberkiefer erscheint derselbe auch hier (Fig. 36).

Er steht gleichfalls auf dem glockenförmigen Stadium. Die Schmelzleiste hat sich vom Mundhöhlenepithel bereits abgeschnürt. Lingual ist kein freies Schmelzleistenende vorhanden, nur eine Hervorbuchtung der lingualen Wand der Schmelzglocke mit besonders gut entwickeltem Schmelzepithel.

M_2 ist bedeutend weiter zurück als M_1. Er steht auf dem kappenförmigen Stadium und ist noch vollständig in Verbindung mit dem Mundhöhlenepithel. Doch nicht direkt; er geht deutlich von einer zapfenförmigen, labial zur Anlage gelegenen Einsenkung desselben aus (Fig. 37). Labial dieses Zapfens verläuft dann als beinahe gleich starke Einsenkung die Lippenfurchenleiste.

Auch im Unterkiefer ist nach M_2 keine weitere Anlage mehr vorhanden, doch setzt sich auch hier die Schmelzleiste noch ein beträchtliches Stück weiter fort, ja sie ist an einer Stelle an ihrem Ende stark kolbenförmig verdickt, der beginnenden Anlage von M_3.

Bald darauf verliert sie den Zusammenhang mit dem Mundhöhlenepithel und ist nach einigen Schnitten vollständig verschwunden.

Zusammenfassung.

Auch hier ist ein rudimentärer I_1 sowohl im Ober- wie im Unterkiefer vorhanden.

Im Oberkiefer findet sich noch die rudimentäre Anlage eines I_3.

Eine Eckzahnanlage fehlt hier, dagegen wurden Reste eines Prämolaren beobachtet, die als Pd_1 zu bezeichnen sind.

Labial von Pd_2 im Oberkiefer fand sich eine verhältnismäßig gut entwickelte prälakteale Anlage. Dieselbe ist auch bei Pd_3 im

Ober- wie im Unterkiefer vorhanden, verschmilzt hier aber mit demselben.

Im Unterkiefer ist labial des großen Nagezahns eine prälakteale Anlage, sowie ein bereits verkalkter Vorgänger erster Dentition vorhanden; ferner die gut entwickelte rudimentäre Anlage eines Pd_2.

In der Lücke ist die Schmelzleiste im Oberkiefer stets zu verfolgen, im Unterkiefer fehlt sie.

Von Sciuriden stand mir folgendes Material zur Verfügung: Herr Professor Kükenthal überließ mir gütigst 2 von Charles Hose in Borneo gesammelte Embryonen, einen kleineren Sciurus Prevosti mit einer Kopflänge von 1 cm und einem größeren Sciurus Brookei mit einer Kopflänge von 1,5 cm; außerdem beschaffte ich mir noch ein ca. 3—4 Wochen altes Exemplar von Sc. vulgaris; einen älteren Embryo derselben Art gelang es mir leider nicht zu erhalten.

Entwickelungsgeschichtliche Untersuchungen der Bezahnung wurden zum letzten Male von Freund ausgeführt. Er entdeckte im Ober- und Unterkiefer je ein rudimentäres Zähnchen, die er als Vorgänger der großen Nagezähne ansprach. Außerdem fand er noch zwei dicht hintereinander liegende Schmelzkeime neben den Stenson'schen Gängen, von denen er den vorderen für einen I_3, den hinteren für eine Eckzahnanlage hielt. Die Gegend der Backzähne zog er gar nicht in den Bereich seiner Untersuchungen.

Inwiefern nun meine Resultate mit den von Freund gewonnenen übereinstimmen resp. von ihnen abweichen, will ich am Schlusse meiner Untersuchungen erörtern. Ich gehe nun zur Durchmusterung der Schnittserien über.

Sciurus Prevosti.

Embryo. Kopflänge 1,0 cm.

Oberkiefer.

Die Schmelzleisten scheinen sich in der Medianlinie nicht zu vereinigen. Als breite, kompakte Epithelmassen senken sie sich in das Bindegewebe hinein. Gleich im Anfang treffen wir auf eine rudimentäre Zahnanlage. Sie steht auf dem glockenförmigen Stadium und ist in vollkommener Verbindung mit dem Mundhöhlenepithel. Inneres und äußeres Schmelzepithel ist vorhanden, vor allem ist ersteres in Anbetracht der Reduktion verhältnismäßig

stark differenziert. Es hat bereits eine dünne Schmelzlage abgeschieden, ebenso ist schon Dentin gebildet. In Gestalt eines halben Ringes liegt es dem inneren Schmelzepithel an. Von unten her dringen reichlich Bindegewebszellen herein.

Der Innenschicht des Dentins liegen deutlich cylindrische Odontoplasten an. Eine Schmelzpulpa ist nicht vorhanden. Nach wenigen Schnitten ist das Zähnchen verschwunden (Fig. 38).

Bald darauf treffen wir auf einen weiteren Schmelzkeim. Er steht auf dem kappenförmigen Stadium. Inneres und äußeres Schmelzepithel ist noch nicht differenziert. Nur eine ein klein wenig intensivere Färbung der peripheren Zellen der Innenseite der Kappe zeigen die beginnende Differenzierung an. Eine Schmelzpulpa ist noch nicht vorhanden. Bindegewebsfibrillen haben sich zum Zahnsäckchen angeordnet. Lingual ist ein freies Schmelzleistenende nicht zu bemerken (Fig. 39). Hinter dieser Anlage verschwindet die Schmelzleiste bis auf eine ganz minimale Verdickung des Mundhöhlenepithels. Erst kurz vor der Einmündung der Stenson'schen Gänge wird sie wieder deutlich, und auf dem Schnitte, auf dem dieselben in die Mundhöhle einmünden, sehen wir seitlich von ihnen eine fernere Anlage liegen. Sie ist etwas eigentümlich gelagert, da das Ende der Schmelzleiste sich nach außen umgebogen hat, so daß der Schmelzkeim zwischen ihr und dem Mundhöhlenepithel zu liegen kommt (Fig. 40). Sie ist auf dem glockenförmigen Stadium. Inneres und äußeres Schmelzepithel ist ausgebildet. Eine Schmelzpulpa fehlt, ein Zahnsäckchen ist vorhanden. Lingual ist ein freies Schmelzleistenende sichtbar. Die Schmelzleiste steht vollkommen mit dem Mundhöhlenepithel in Verbindung. Dagegen scheint es, als wenn der Zusammenhang des Schmelzkeims mit der Schmelzleiste sich zu lösen beginnt. Im ganzen gewinnen wir den Eindruck, als wenn wir eine vollkommen normal entwickelte, wenn auch etwas kleine Anlage vor uns haben, die auch noch weiter entwickelungsfähig ist, ein Eindruck, den die Befunde bei älteren Stadien auch bestätigen. Die Anlage verschwindet nach wenigen Schnitten und mit ihr auch die Schmelzleiste.

15 Schnitte dahinter beginnt sie wieder sichtbar zu werden. Nach weiteren 9 Schnitten treffen wir auf einen ferneren deutlichen Schmelzkeim. Er ist im Beginn, sich kappenförmig einzustülpen, auch die Anlage eines Zahnsäckchens ist vorhanden (Fig. 41).

Im weiteren Verlaufe der Schnittserie bleibt die Schmelzleiste stets deutlich sichtbar, ja sie ist einmal sogar deutlich kolbig verdickt (Fig. 42).

Wir hatten also bisher im wesentlichen dieselben Befunde wie bei Spermophilus. Auch hier trafen wir im Beginn auf eine rudimentäre Zahnanlage, in der bereits Hartgebilde gebildet.

Die nächste Anlage treffen wir vollkommen getrennt von der ersteren. Außerdem liegt das rudimentäre Zähnchen bedeutend vor und näher der Medianlinie als die zweite Anlage. Sie entstehen vollkommen unabhängig voneinander, auch hier hängt jede durch eine eigene Schmelzleiste mit dem Mundhöhlenepithel zusammen, so daß die Annahme, daß wir das Zähnchen etwa als einen Milchzahn für die hinter ihm sich entwickelnde Anlage des großen Nagezahns zu betrachten haben, auch hier vollkommen ausgeschlossen ist. Es ist also auch bei Sciurus das rudimentäre Zähnchen, wie es ja nach den Befunden bei Spermophilus auch zu erwarten war, gleichfalls einem I_1 homolog. Bestätigt wird unsere Annahme gleichfalls durch Befunde im Unterkiefer älterer Stadien, in denen wir außerdem noch ebenso wie bei Spermophilus einen Vorgänger des großen Nagezahns vorfinden. Die nächste Anlage neben der Einmündung der STENSON'schen Gänge in die Mundhöhle ist die des I_3. Die kleine, wenn auch vollkommen normal entwickelte Anlage schien sogar noch weiter entwickelungsfähig zu sein. Inwieweit dieses zutrifft, werden wir auf älteren Stadien zu beobachten Gelegenheit haben.

24 Schnitte hinter I_3, nachdem die Schmelzleiste eine Zeit lang vollkommen verschwunden ist, treffen wir dann auf einen ferneren Schmelzkeim, der zweifellos eine Eckzahnanlage vorstellt. In der Lücke ist die Schmelzleiste während ihres ganzen Verlaufes deutlich verfolgbar. Ob die erwähnte knopfartige Anschwellung derselben vielleicht die Anlage eines 1. Prämolaren darstellt, lasse ich dahingestellt. Die Anlage des kleinen, stiftförmigen Pd_2 steht im Beginn des kappenförmigen Stadiums (Fig. 43).

Pd_3 steht im Beginn des glockenförmigen Stadiums. Ein freies Schmelzleistenende ist nicht vorhanden (Fig. 44). M_1 ist in der Entwickelung noch zurück; er hat das kappenförmige Stadium noch nicht erreicht (Fig. 45).

M_2 und M_3 sind noch nicht angelegt. Die Schmelzleiste ist noch eine Strecke weit, stets mit dem Mundhöhlenepithel in Verbindung, als starker Epithelzapfen zu verfolgen.

Unterkiefer.

Im Unterkiefer finden wir zuerst wieder jene, als mur plongeant beschriebene Epithelmasse, die den MECKEL'schen Knorpel ringförmig umfaßt. Aus dem Winkel, den der ins Bindegewebe sich hinabsenkende Teil mit dem Mundhöhlenepithel bildet, entspringen die beiderseitigen Schmelzleisten, die sich auch hier nicht zu vereinigen scheinen. Beinahe gleichzeitig mit dem ersten Auftreten derselben sehen wir einen beinahe kreisförmigen Dentinring am unteren freien Ende der Schmelzleiste. Er ist nach unten geöffnet.

Durch die Oeffnung treten Bindegewebszellen in sein Lumen. Der Dentinring ist nicht völlig vom Epithel umgeben, vielmehr scheint die Schmelzleiste, die an und für sich ein zerrissenes und zerklüftetes Aussehen hat, an ihrem unteren Teile der Auflösung nahe zu sein. Lingual sehen wir eine deutliche Hervorbuchtung, die stellenweise direkt Knospenform hat und somit als das freie Ende der Schmelzleiste zu deuten ist (Fig. 46).

Auch im Unterkiefer ist also ein rudimentärer I_1 vorhanden.

Auf den nächsten Schnitten verschwindet das Zähnchen, die Schmelzleiste nimmt regelmäßigere Form an, und nach wenigen Schnitten treffen wir auf den kappenförmigen Schmelzkeim des großen Nagezahns. Inneres und äußeres Schmelzepithel ist bereits differenziert. Lingual ist ein deutliches freies Schmelzleistende vorhanden (Fig. 47).

Gleich hinter dieser Anlage sehen wir am oberen Teile der Schmelzleiste labial ein kleines, kolbig verdicktes Epithelknöspchen ausgehen, um das herum Bindegewebsfibrillen sich nach Art eines Zahnsäckchens anzuordnen scheinen. Es ist die Anlage eines rudimentären Vorgängers des großen Nagezahns (Fig. 48). Aeltere Stadien geben uns hierfür deutliche Beweise.

Bald darauf ist die Schmelzleiste verschwunden, und während der ganzen Lücke zwischen Schneide- und Backzähnen ist keine Spur von ihr wahrzunehmen. Erst im Bereiche der letzteren fängt sie wieder an, sichtbar zu werden. Bald nach dem ersten Wiedererscheinen der Schmelzleiste, kurz vor Pd_2 des Oberkiefers, schwillt sie stark kolbig an, ja es scheint sogar, als wenn sie im Begriff ist, sich kappenförmig einzustülpen. Inneres und äußeres Schmelzepithel ist schon gut differenziert (Fig. 49). Es ist der nicht mehr zur Funktion gelangende Pd_2, den wir im Oberkiefer noch als kleinen Stiftzahn vorfinden, jedoch hat er in diesem Stadium den Höhepunkt seiner Entwickelung noch nicht erreicht.

Auch die übrigen Backzähne stehen auf derselben Entwickelungsstufe, wie die entsprechenden des Oberkiefers.

Pd_3 steht im Beginn des glockenförmigen Stadiums (Fig. 50).

M_1 ist stark knospenförmig angeschwollen (Fig. 51).

M_2 und M_3 sind noch nicht angelegt. Die Schmelzleiste setzt sich noch eine weite Strecke fort.

Zusammenfassung.

Oberkiefer: Vor dem großen Nagezahn ist ein bereits verkalkter I_1 vorhanden. Der große Nagezahn entspricht also gleichfalls dem I_2 der anderen Säuger.

Hinter dem großen Nagezahn liegt seitlich der STENSON'schen Gänge die Anlage eines rudimentären, hier noch nicht verkalkten I_3.

24 Schnitte hinter I_3 treffen wir auf eine Anlage im Beginn des kappenförmigen Stadiums, die wir einem Eckzahn homolog erachten. In der Lücke ist die Schmelzleiste stets vorhanden. Spuren eines P_1 wurden nicht gefunden. Die übrigen Backzahnanlagen sind in normaler Weise angelegt.

Unterkiefer: Auch hier ist ein rudimentärer bereits verkalkter I_1 vorhanden. Lingual ist ein freies Ende der Schmelzleiste.

Etwas hinter der Anlage des großen Nagezahns geht labial von seiner Schmelzleiste eine kleine Epithelknospe aus, die als rudimentäre Anlage eines Vorgängers desselben aufzufassen ist.

In der Lücke konnte die Schmelzleiste nicht aufgefunden werden.

Vor Pd_3 liegt noch eine rudimentäre Anlage eines Pd_2.

Sciurus Brookei.

Embryo. Kopflänge 1,5 cm.

Oberkiefer.

Die beiderseitigen Schmelzleisten treffen in der Medianlinie nicht zusammen. Gleichzeitig mit ihrem ersten Auftreten bemerken wir an ihrem Ende den rudimentären I_1.

Die Schmelzleiste stellt einen dünnen Epithelstrang dar und ist mit dem Mundhöhlenepithel vollkommen in Verbindung. Nach ihrem Ende zu verbreitert sie sich und umgiebt einen dünnen Dentinring mit weitem Lumen. Der Dentinring ist vollkommen geschlossen. — An seiner dem inneren Schmelzepithel, das verhältnis-

mäßig gut entwickelt ist, zugekehrten Seite, liegt ihm ein ganz dünner Schmelzüberzug auf. In dem weiten Lumen liegen augenscheinlich in Auflösung begriffene Bindegewebszellen. Eine Schmelzpulpa ist nicht vorhanden (Fig. 52).

Das Zähnchen macht einen entschieden entwickelteren Eindruck als auf dem vorigen Stadium. Leider stand mir kein älterer Embryo zur Verfügung, so daß ich nicht zu entscheiden vermag, ob der Höhepunkt der Entwickelung erreicht ist und jetzt die Reduktion eintritt. Beim jungen, ca. 4 Wochen alten Tiere ist jedenfalls keine Spur mehr vorhanden. Nach wenigen Schnitten ist der rudimentäre I_1 verschwunden, während die Schmelzleiste noch persistiert. Ihr Zusammenhang mit dem Mundhöhlenepithel ist aber dicht unter demselben verloren gegangen.

Bald darauf treffen wir auf die Anlage des großen Nagezahns. Die Schmelzleiste ist beinahe vollständig verschwunden. Nur dicht über dem Mundhöhlenepithel liegen von ihr noch kleinere Reste. Die Anlage steht im Begriffe, Hartgebilde abzuscheiden. Die Schmelzpulpa ist gut ausgebildet. Lingual ist ein freies Schmelzleistenende deutlich vorhanden. Die Anlage bleibt noch einige Zeit sichtbar, während die Schmelzleiste vollständig verschwunden zu sein scheint, doch sind meine Bilder in dieser Beziehung nicht so ganz klar, da sich gerade an dieser Stelle das Epithel ein wenig vom Bindegewebe abgehoben hat. Es ist daher anzunehmen, daß dieselbe bei vollständig intakten Präparaten auch hier zu verfolgen sein wird. Erst in der Gegend der Stenson-schen Gänge wird sie wieder sichtbar, und seitlich der Einmündung derselben in die Mundhöhle finden wir eine weitere Anlage, die von I_3. Wir sehen die Schmelzleiste frei endigen. Lingual ohne Zusammenhang mit ihr liegt die Anlage. Eine Schmelzpulpa ist nicht vorhanden, aber wir unterscheiden deutlich ein äußeres und ein gut ausgebildetes inneres Schmelzepithel. Das äußere Schmelzepithel umgiebt die Anlage vollständig.

Dem inneren liegt ein nach unten offener, mit einem dünnen Schmelzüberzug versehener Dentinring an. Unsere Annahme, die wir bei Durchsicht des vorigen Stadiums aussprachen, daß die entsprechende Anlage desselben noch weiter entwickelungsfähig sei, war also richtig. Im Lumen des Dentinringes liegen Bindegewebszellen. Ein Zahnsäckchen umgiebt das Ganze (Fig. 53).

Die Anlage hat sich, wie schon oben bemerkt, von der Schmelzleiste emancipiert. Letztere zeigt deutlich ein kolbig verdicktes Ende. Ich möchte hier gleich bemerken, daß es mir nicht ganz

unmöglich erscheint, daß es noch zur Bildung einer Ersatzzahnanlage kommt, eine Annahme, für die die von Freund gemachten, noch später zu erörternden Befunde sprechen.

I_3 ist nur während 4 Schnitte (à 15 μ) sichtbar. Dann ist er verschwunden. Von der Schmelzleiste selbst liegen ganz geringe Reste dicht über dem Mundhöhlenepithel.

28 Schnitte (à 15 μ) hinter dem Zähnchen treffen wir dann auf eine Bildung, die wir zweifellos als einen, wenn auch zwar sehr winzigen, Schmelzkeim betrachten müssen. Dafür spricht ganz deutlich die kappenförmige Einstülpung und die eigenartige Anordnung der Bindegewebszellen. Die Anlage ist wohl sicher mit der Eckzahnanlage des vorigen Stadiums identisch (Fig. 54).

Nur ist der dort noch gut entwickelte Schmelzkeim hier zu einem überaus winzigen Gebilde reduziert, und auf älteren embryonalen Stadien würde wohl jede Spur desselben verschwunden sein. In der Lücke ist die Schmelzleiste stets zu verfolgen.

Etwaige Spuren eines P_1 wurden nicht gefunden. Pd_2 steht auf dem glockenförmigen Stadium. Labial der Anlage sehen wir wieder einen vom Mundhöhlenepithel ausgehenden, sich ins Bindegewebe hineinsenkenden Zapfen, den wir ebenso wie bei Spermophilus für eine prälakteale Anlage halten. Aus ihr entspringt dann die Schmelzleiste von Pd_2. Die Anlage ist entsprechend der Größe des ausgebildeten Zahnes klein (Fig. 55). Auch hier sind 2 freie Schmelzleistenenden vorhanden, einmal an der Stelle, wo die Schmelzglocke beinahe rechtwinklig der Schmelzleiste aufsitzt, dann etwas weiter oben am Rande der Schmelzpulpa. Da letzteres zweifellos die Anlage für den Ersatzzahn in sich schließt, so kann fersteres, da es wieder lingual davon liegt, nur die Voraussetzung für eine fernere Dentition geben.

Die Anlage von Pd_2 ist nur kurze Zeit sichtbar. Gleich dahinter senkt sich der erwähnte labiale Zapfen tiefer ins Bindegewebe hinein, und einige Schnitte weiter ist er deutlich kappenförmig eingestülpt. Hierdurch ist seine Schmelzkeimnatur außer Frage gestellt, und da die vorhandenen Anlagen zur ersten Dentition gehören, so kann die labiale Anlage eben nur der prälaktealen Dentition angehören (Fig. 56).

Wir sehen auch, daß die Schmelzleiste der folgenden Dentition aus dieser prälaktealen Anlage hervorgeht. Die prälakteale Anlage selbst ist nur wenige Schnitte sichtbar, ein labialer Zapfen der Mundhöhlenschleimhaut ist jedoch noch so lange zu verfolgen, bis Pd_3 erscheint.

Pd_3 steht auf dem glockenförmigen Stadium. Die Schmelzglocke beginnt sich bereits von der Schmelzleiste abzuschnüren und steht nur durch einen ganz dünnen Strang mit derselben in Verbindung (Fig. 57).

Es ist hier labial nichts vorhanden, was als Rest einer prälaktealen Anlage gedeutet werden konnte. Auch die Schmelzleiste entspringt direkt aus dem Mundhöhlenepithel.

Lingual ist das freie Schmelzleistenende schon etwas kolbig verdickt.

Pd_3 ist bedeutend größer als Pd_2.

M_1 steht gleichfalls auf dem glockenförmigen Stadium, ist jedoch nicht ganz so weit entwickelt wie Pd_3. Lingual ist das Ende der Schmelzleiste sichtbar. Jedoch ist nur die äußerste Spitze deutlich abgesetzt, im übrigen liegt es dem Schmelzkeim dicht an (Fig. 58).

M_2 und M_3 sind noch nicht angelegt. Die Schmelzleiste ist noch eine weite Strecke über M_1 hinaus verfolgbar.

Unterkiefer.

Im Unterkiefer entspringen die beiderseitigen Schmelzleisten gleichfalls getrennt von dem schon mehrfach erwähnten mur plongeant. Zugleich mit ihrem Auftreten treffen wir auch auf den rudimentären I_1 (Fig. 59). Er stellt auch hier einen Ring dar und scheint geschlossen zu sein. In dem Lumen liegen in Auflösung begriffene Pulpazellen, doch sind noch einige cylindrische Odontoplasten deutlich zu erkennen.

Das rudimentäre Zähnchen hängt durch eine dünne Schmelzleiste, die es vollständig umgiebt, mit dem Mundhöhlenepithel zusammen. Aeußeres und inneres Schmelzepithel ist gut zu unterscheiden, vor allem ist letzteres besonders differenziert.

Die Schmelzleiste reicht verhältnismäßig weit herunter, so daß das Ende der Anlage beinahe bis zur Mitte des Meckel'schen Knorpels hinabgeht.

Das Zähnchen ist, wie schon erwähnt, in voller Verbindung mit dem Mundhöhlenepithel. Gleich nachdem dasselbe verschwunden, nimmt die Schmelzleiste wieder ein zerrissenes Aussehen an, die Verbindung wird durchbrochen. Die gleichzeitig erscheinende Anlage des großen Nagezahns ist augenscheinlich in Begriff, sich von ihr abzuschnüren.

Sie hat schon Hartgebilde abgeschieden; eine mäßig große Schmelzpulpa ist vorhanden, lingual sehen wir ein freies Schmelzleistenende.

Mittlerweile ist die Schmelzleiste verschwunden. Nur ein kleiner Rest bleibt dicht unter dem Mundhöhlenepithel erhalten, ja er vergrößert sich noch etwas auf den nächsten Schnitten in labialer Richtung. Dann sehen wir labial von diesem Epithelrest ein kleines rudimentäres Zähnchen liegen in Gestalt eines kleinen Dentinringes (Fig. 60).

Er ist nach unten geöffnet. In seinem Lumen liegen einige Bindegewebszellen.

An seinen nach oben gewandten Rand angrenzend, liegen noch deutlich hohe cylindrische Zellen des inneren Schmelzepithels. Auch das äußere Schmelzepithel ist noch erkennbar.

Ein Zahnsäckchen umgiebt das ganze Gebilde. Vergegenwärtigen wir uns nun noch einmal kurz die bei Spermophilus leptodactylus gemachten Befunde. Dort war der große Nagezahn noch in voller Verbindung mit dem Mundhöhlenepithel, und von seiner Schmelzleiste ging der Schmelzkeim des rudimentären Zähnchens aus, so daß ein Zweifel an seiner Zugehörigkeit zur ersten Dentition nicht aufkommen konnte.

Auf dem vorigen Stadium von Sciurus Prevosti sehen wir dann labial von der Schmelzleiste kurz hinter der kappenförmigen Anlage des großen Nagezahns eine kleine Epithelknospe entstehen, um die sich schon Bindegewebszellen zahnsäckchenartig anzuordnen scheinen. Auch hier bei Sc. Brookei liegt das rudimentäre Zähnchen labial zu der Anlage des großen Nagezahns. Der eigenthümliche Epithelrest wird theils von der Schmelzleiste des letzteren stammen, teils ist er ein Rest der Verbindung des Zähnchens mit der Schmelzleiste. Kurz es ist auch hier ein zur ersten Dentition gehöriger Vorgänger des großen Nagezahns.

Die Schmelzleiste verschwindet nun vollständig. Es war selbstverständlich, daß ich gerade der Lücke besondere Aufmerksamkeit schenkte, wenn auch die bisherigen Befunde stets rein negativ gewesen waren.

Interessanterweise erhielt ich nun hier ein anderes Resultat.

75 Schnitte hinter dem großen Nagezahn sendet das Mundhöhlenepithel einen schwachen Zapfen ins Bindegewebe hinein. Dieser Zapfen wird auf dem nächsten Schnitt stärker, und 2 Schnitte dahinter haben wir folgendes Bild:

Das Mundhöhlenepithel springt breit-zapfenförmig ins Binde-

gewebe vor. Von diesem breiten Zapfen ausgehend, in lockerer Verbindung mit ihm stehend, senkt sich ein an seinem Ende kolbig verdickter Epithelstrang ins Mesoderm (Fig. 61).

Auf dem nächsten Schnitte ist der Epithelstrang bereits wieder verschwunden, während die Verdickung des Mundhöhlenepithels sich noch eine Strecke weit fortsetzt. Auch diese verschwindet dann, und erst 58 Schnitte hinter dem oben beschriebenen Gebilde erscheint die erste Backzahnanlage.

Wir haben hier zweifellos die ganz plötzlich wieder erscheinende Schmelzleiste vor uns. Die Verdickung des Mundhöhlenepithels, das kolbig angeschwollene Ende kennzeichnen sie genügend.

Auffallend ist das Erscheinen gerade an dieser Stelle. Bestimmen wir dieselbe nämlich näher, so kommen wir zu dem interessanten Ergebnis, daß sie gerade der Stelle entspricht, wo normalerweise der Eckzahn zu suchen wäre.

Ob nun die hier plötzlich wieder auftauchende, an ihrem Ende kolbig verdickte Schmelzleiste in der That die letzten Reste des einst auch im Unterkiefer vorhandenen Eckzahns vorstellt, wage ich nicht zu behaupten. Jedenfalls ist die Möglichkeit nicht von der Hand zu weisen. Für eine solche spricht vor allem das Auftreten gerade an dieser Stelle.

58 Schnitte dahinter treffen wir also erst auf die nächste Zahnanlage.

Unter dem Mundhöhlenepithel, ohne Zusammenhang mit ihm, liegt ein flaschenförmiger Schmelzkeim mit dünnem Halse und stark verbreitertem Ende. Inneres und äußeres Schmelzepithel ist schwach differenziert. Die Schmelzpulpa fehlt, ein Zahnsäckchen ist vorhanden. Schon nach 2 Schnitten ist das Gebilde verschwunden. Es ist ein rudimentärer Pd_2, den wir ja auch bei Spermophilus und Sc. Prevosti angelegt fanden (Fig. 62).

Die Schmelzleiste bleibt jetzt sichtbar und senkt sich tief ins Bindegewebe hinein. Wenige Schnitte dahinter sehen wir labial ein kleines Epithelknöspchen von ihr ausgehen (Fig. 63), das sich schon bei dem nächsten Schnitte vergrößert. Gleichzeitig beginnt unterhalb desselben das Schmelzorgan von Pd_3 sichtbar zu werden. Wieder 1 Schnitt weiter liegt oberhalb von letzterem ein kleiner typischer Schmelzkeim. Er sitzt mit kurzem Halse der Schmelzleiste auf und ist tief kappenförmig eingestülpt (Fig. 64 a und b).

Auf dem nächsten Schnitte dehnt sich das Schmelzorgan von

Pd_3 wieder weiter aus, der Schmelzkeim liegt jetzt in etwas veränderter Form dicht daneben (Fig. 65).

Wieder ein Schnitt weiter hat dann ersteres den labialen Schmelzkeim vollständig in sich aufgenommen. Letzterer bildet die labiale Wand des Schmelzorgans und ist noch deutlich als besonderer Teil desselben erkennbar.

Auch hier wird die prälakteale Anlage mit zum Aufbau des Schmelzkeims der nächsten Dentition verwandt.

Wir finden also auch in dieser Beziehung hier dieselben Verhältnisse, wie wir sie bei Spermophilus beobachtet hatten, und auch die Thatsachen, die das fertige Gebiß der Sciuriden zeigt, stimmen mit diesem entwickelungsgeschichtlichen Vorgang vollständig überein. Im Oberkiefer der stiftförmige Pd_2, der gut entwickelte Pd_3; im Unterkiefer nur ein gut entwickelter Prämolar, während der auch hier einstmals vorhanden gewesene zweite Backzahn gar nicht mehr zur Entwickelung gelangt.

Daß wir hier bei Pd_3 im Oberkiefer nichts derartiges mehr beobachten konnten, liegt wohl an der etwas vorgeschrittenen Entwickelungsstufe. Denn derselbe ist der Abschnürung von der Schmelzleiste nahe.

Auf einem jüngeren Stadium hätten wir auch hier sicher eine Verschmelzung beobachten können.

Die Anlage selbst von Pd_3 steht auf dem glockenförmigen Stadium. Lingual sehen wir ein freies, kolbig verdicktes Schmelzleistenende (Fig. 66).

M_1 steht gleichfalls auf dem glockenförmigen Stadium (Fig. 67). Ein linguales freies Schmelzleistenende ist nicht vorhanden.

M_2 und M_3 sind noch nicht angelegt. Die Schmelzleiste setzt sich auch hier noch ein bedeutendes Stück weiter fort.

Zusammenfassung.

Oberkiefer.

Der rudimentäre I_1 ist auch auf diesem Stadium vorhanden. I_3 ist bereits verkalkt. Lingual von ihm liegt deutlich ein freies Schmelzleistenende. Die Anlage des Eckzahns ist gegenüber dem jüngeren Stadium bereits in Reduktion begriffen.

Zwischen Pd_2 und Pd_3 finden wir einen labialen Epithelzapfen mit deutlich kappenförmiger Einstülpung, der eine zu Pd_2 gehörige prälakteale Anlage vorstellt. M_1 hat lingual ein freies Schmelzleistenende.

Unterkiefer.

Vor dem großen Nagezahn liegt ein rudimentärer I_1.

Labial des ersteren ein bereits verkalkter, zur ersten Dentition gehöriger rudimentärer Vorgänger desselben (Id_2).

In der Lücke erscheint an der Stelle, die der Eckzahn normalerweise einnehmen wird, plötzlich die Schmelzleiste wieder mit etwas kolbig verdicktem freien Ende.

Eine rudimentäre Anlage von Pd_2 ist auch hier vorhanden.

Labial von Pd_3 geht im Anfange desselben ein labialer Sproß aus, der im weiteren Verlaufe in dem Schmelzkeim des ersteren aufgeht.

Bei M_1 fehlt ein freies Schmelzleistenende, an seiner Stelle findet sich eine Hervorbuchtung der lingualen Wand.

Sciurus vulgaris.

Junges, 3—4 Wochen altes Thier. Kopflänge 5,8 cm.

Oberkiefer.

I_1 ist vollständig verschwunden. Der große Nagezahn ist bereits durchgebrochen; er erstreckt sich durch den Kiefer bis in die Prämolargegend.

Eine genaue Untersuchung der Gegend seitlich von der Einmündung der Stenson'schen Gänge in die Mundhöhle ergab gleichfalls ein vollständig negatives Resultat.

Keine Spur eines I_3 oder eines Eckzahns war aufzufinden.

Sehr interessant waren jedoch die Verhältnisse bei den Prämolaren.

Nahezu gleichzeitig erscheinen 2 Zähne, ein kleinerer lingualer, von cylindrischer Form, mit abgeschlossenem Längenwachstum, und ein größerer labialer, gleichfalls von cylindrischer Form, an dessen unterem, also der Wurzel entsprechendem Ende die Dentinbildung noch im vollen Gange ist (Fig. 68).

Lingual des kleineren liegt die Anlage eines Ersatzzahnes, die auf dem knospenförmigen Stadium steht.

Der kleinere Zahn ist nur während 25 Schnitte (à 30 μ) sichtbar. Mit ihm verschwindet auch die knospenförmige Ersatzzahnanlage, die Schmelzleiste erhält sich als S-förmig gebogener Epithelstreif.

Der labiale Zahn hat während der Zeit seine Form geändert.

Er zeigt deutlich eine breitere Kronenfläche mit lingualem, starkem Höcker.

Auch ist er mehr nach oben gerückt und liegt jetzt dicht unter dem Mundhöhlenepithel.

Lingual von ihm liegt die Ersatzschmelzleiste in wieder veränderter Gestalt. Sie hat sich zur Ersatzzahnanlage differenziert und steht (Fig. 69) bereits auf dem kappenförmigen Stadium. Die Ersatzschmelzkeime der beiden Zähne stehen also noch in kontinuierlicher Verbindung.

An dem Zahn ist jetzt auch ein labialer Höcker deutlich geworden. Demgemäß unterscheiden wir auch eine labiale und eine linguale Wurzel, die aber noch weit geöffnet sind.

Der linguale Höcker hat gegen Ende des Zahnes das Zahnfleisch bereits durchbrochen. Die Homologisierung der beiden Zahngebilde ist nicht schwer.

Der kleinere linguale, der nach kurzer Dauer verschwindet, ist der stiftförmige Pd_2, der größere labiale ist Pd_3. Dementsprechend ist der erste knospenförmige Ersatzschmelzkeim der von Pd_2, der zweite, der bereits das kappenförmige Stadium erreicht hat, der von Pd_3. Interessant sind nur die Lagebeziehungen beider Zähne zu einander. Wir sehen, wie sich beim Embryo Pd_3 ganz normalerweise hinter Pd_2 anlegte. Hier beim jungen Tiere finden wir nun Pd_2 lingual von Pd_3 liegen. Es hat also eine Verschiebung stattgefunden. Der Grund hierfür scheint mir einerseits in einer im Laufe der Stammesgeschichte eingetretenen Verkürzung der Kiefer, andererseits in einem auffallend konservativen Beharrungsvermögen von Pd_2 zu liegen, der trotz der vor ihm liegenden großen Lücke seinen bisher innegehabten Raum im Kiefer nicht aufgeben mochte.

Pd_3 hat sich über den ihm gebotenen Raum hinaus entwickelt. Einem Wachstum nach vorn bietet der vor ihm stehende Pd_2 Schranken. So ist er denn labialwärts letzterem ausgebogen, so daß also kurz vor dem Durchbruche Pd_2 lingual von Pd_3 liegt. Die Ersatzzahnanlagen liegen noch vollkommen hintereinander in einer Linie.

Schon bei bloßer Betrachtung dieser Verhältnisse kommt uns der Gedanke, ob nicht unter anderen Umständen, vielleicht wenn besondere Wachstumsverhältnisse des Kiefers ein Ausweichen unmöglich machen, ob nicht dann eine Verschmelzung beider Zähne stattfinden kann.

Wir erinnern uns ferner der Thatsache, daß bei einem Teile

der Sciuriden (Sc. rufobrachiatus Waterh., Sc. shirensis Jr., Sc. annulatus Desm., Sc. punctatus Temm.) Pd_2 des Oberkiefers fehlt. Giebel sagt in Bezug hierauf in seiner Odontographie: „Wo er fehlt, hat es bisweilen den Anschein, als ob er mit dem zweiten bloß verschmolzen ist und an diesem als besonderer Höcker oder Falte auftritt", und weiter: „Bei dem amerikanischen Sc. capistratus ist der erste obere Backzahn als vorderer kleinerer Höcker mit dem folgenden Zahne verschmolzen." Wir sehen dann Taf. XX, Fig. 4 ein Bild, das allerdings Giebel einen derartigen Schluß nahelegen mußte.

Auch Forsyth Major [1]) scheint etwas Aehnliches zu meinen, wenn er sagt: „a small group of Ethiopian Squirrels characterized by the absence of the minute superior premolar and as a compensation a very elongate posterior premolar". Auffallend ist es, daß der fragliche Höcker stets am lingualen Rande von Pd_3 auftritt. Auch in unserem Falle liegt ja Pd_2 lingual von Pd_3. Er würde also bei einer etwaigen Verschmelzung dieselbe Lage einnehmen. Da wir nun außerdem sehen, daß Pd_2 und Pd_3 nahezu gleichzeitig angelegt werden, so scheint es mir in der That fraglos, daß eine Verschmelzung beider miteinander vorkommen kann, ja daß das Fehlen von Pd_2 bei einem Teile der Sciuriden hierauf zurückzuführen ist.

Ebenso interessant und lohnend scheint mir auch eine Untersuchung der histologischen Verhältnisse zu sein, die in Anbetracht des Zieles meiner Arbeit naturgemäß zurücktreten mußte. Besonders das Verhalten des Schmelzorgans und in erster Linie seine auffallend lange Permanenz — es ist noch bei den schon im Durchbruche begriffenen Prämolaren vorhanden — scheint mir durchaus eigenartig zu sein.

M_1 liegt noch weiter vom Mundhöhlenepithel entfernt. Der labiale und linguale Höcker treten bei weitem schärfer hervor als bei Pd_3. Auch Wurzeln sind bereits gebildet, aber beide weit offen.

M_2 mit lingualem und labialem Höcker und den entsprechenden Wurzeln liegt noch vollständig im Kiefer. M_3 ist noch tief im Kiefer verborgen. Wurzelbildung hat hier nicht begonnen. Dagegen sind schon 2 Höcker, ein lingualer und ein labialer, vorhanden. Unter dem Mundhöhlenepithel liegen noch winzige Reste der Schmelzleiste.

1) Dr. C. J. Forsyth Major, On some miocene Squirrels with remarks on the dentition and classification of the Sciurinae. Proc. of the Zool. Soc. of London, 1893.

Unterkiefer.

Auch hier fehlt jede Spur eines rudimentären I_1, sowie eines Vorgängers des großen Nagezahns. Ebenso trifft man in der Lücke auf keine Reste der Schmelzleiste. Die Entwickelung der vorhandenen Zähne ist im großen und ganzen gleich der des Oberkiefers.

Die großen Nagezähne sind bereits durchgebrochen, sie erstrecken sich durch den ganzen Kiefer bis hinter den dritten Molaren.

Der Prämolar ist im Durchbruch begriffen. Auch er liegt wie der entsprechende des Oberkiefers schräg im Kiefer. Der mesiale Höcker liegt noch teilweise im Knochen verborgen. Der distalelinguale hat das Zahnfleisch bereits durchbrochen, der distalelabiale liegt dicht unter dem Mundhöhlenepithel.

Lingual von ihm sehen wir die Anlage des Ersatzzahns. Sie steht auf dem kappenförmigen Stadium (Fig. 70).

Die Molaren zeigen genau dasselbe Verhalten wie im Oberkiefer, so daß ich auf sie nicht näher einzugehen brauche.

Zusammenfassung.

Die Reste sämtlicher rudimentärer Zahnanlagen sind verschwunden. Lingual der Prämolaren liegen die Ersatzzähne.

Auf Grund der eigenartigen Lage von Pd_2 und Pd_3 im Oberkiefer glaubten wir annehmen zu dürfen, daß bei den Sciuriden, bei denen Pd_2 fehlt, derselbe mit Pd_3 verschmolzen ist. —

Wir sehen also, daß sich unsere Befunde teilweise durchaus nicht mit den von Freund bei Sciurus gemachten decken, was wohl hauptsächlich daran liegen mag, daß derselbe nur ein Stadium untersuchen konnte. Er beschreibt im Ober- und Unterkiefer Rudimentärzähnchen, die er, wenn auch in etwas zweifelhaftem Tone, als rudimentäre Milchzähne für die großen Nagezähne anspricht.

Ferner findet er seitlich der Einmündung der Stenson'schen Gänge in die Mundhöhle zwei dicht hintereinander liegende Schmelzkeime, von denen er den ersten für einen I_3, den zweiten für eine Eckzahnanlage hält.

Aus seinen Abbildungen geht nun deutlich hervor, daß er, wenigstens teilweise, genau dasselbe gesehen hat wie ich. Nur seine Deutung ist eine andere.

Auch er wäre wohl zu einem anderen Schluß gekommen, wenn er den wahren Milchzahn für den unteren Nagezahn gesehen hätte,

um so eher, als Freund an und für sich Zweifel hegte, ob seine Deutung die richtige sei. Er hat sehr wohl gesehen und bemerkt es auch ausdrücklich, daß die Zähnchen vor den Nagezähnen liegen, will aber diesen räumlichen Verhältnissen kein großes Gewicht beilegen, da dieselben mit den besonderen Raumverhältnissen im Kiefer der Nager zusammenhängen dürften.

Nun ich glaube, gerade durch das anormale Wachstum der Nagezähne könnten eigentlich vor ihnen liegende und nachher rudimentär gewordene Anlagen leicht mit in ihren Bereich gezogen werden, jedenfalls viel eher, als daß die ursprünglich labial von ihnen gelegenen Anlagen erster Dentition schließlich vor die Nagezähne zu liegen kommen.

Außerdem scheint mir auch schon deswegen für letztere Annahme kein Grund vorzuliegen, da auf diesen frühen Stadien, wie unsere Befunde zeigen, noch hinreichend Platz seitlich der Nagezähne für eine Entwickelung von rudimentären Milchzahnanlagen vorhanden ist. Daß bei Sciurus das rudimentäre Zähnchen und der große Nagezahn von einem Zahnsäckchen umgeben seien, und ferner, „daß die Schmelzanlagen des Rudimentärzähnchens und des bleibenden Zahnes durch ihre Hälse zusammenhängen und zwar sowohl im Oberkiefer als im Unterkiefer, genau so wie dies meistens von dem Milchzahne und dem bleibenden Zahne beschrieben wird", konnte ich und hauptsächlich letzteres durchaus nicht finden. Im Gegenteil treten beide Anlagen vollkommen getrennt voneinander auf, beide hängen durch eine eigene Schmelzleiste direkt mit dem Mundhöhlenepithel zusammen. Außerdem wurde meines Wissens nie beobachtet, daß Milchzahn und bleibender Zahn in einem Zahnsäckchen vereint liegen. Entscheidend für ihre Natur ist aber wohl das Auffinden wahrer Milchzahnanlagen für den großen Nagezahn des Unterkiefers.

Labial des letzteren liegt dicht unter dem Mundhöhlenepithel ein bereits verkalktes Zähnchen, das, wie wir auf dem jüngsten Stadium sehen, aus einem labialen Sproß der Schmelzleiste des großen Nagezahns seinen Ursprung nimmt.

Bei dem älteren Stadium von Sciurus sind die Verhältnisse nicht ganz so deutlich, da die Schmelzleiste größtenteils schon aufgelöst ist.

Bei Spermophilus leptodactylus aber ist sie noch vorhanden, und von dieser Schmelzleiste geht dann labial ein Epithelstrang aus, der an seinem freien Ende das auch hier bereits verkalkte Zähnchen trägt.

Allein beweisend für die Natur der rudimentären Zähnchen ist übrigens auch schon das Vorhandensein eines lingualen freien Schmelzleistenendes resp. sogar von rudimentären Ersatzzahnanlagen, die sowohl bei Sciuriden wie auch später bei Lepus zweifellos nachgewiesen wurden.

Das Zähnchen ist also unzweifelhaft die Milchzahnanlage für den großen Nagezahn, während das vor letzterem gelegene rudimentäre Zähnchen ebenso unzweifelhaft einen I_1 vorstellt.

Sehr auffallend ist das vollständige Fehlen einer Milchzahnanlage für den großen Nagezahn des Oberkiefers.

Inwiefern diese Resultate auch auf die gleichfalls als rudimentäre Milchzahnanlagen beschriebenen rudimentären Zähnchen der Leporiden und Muriden Einfluß haben, darauf komme ich noch später zurück.

Was nun die vermeintlichen I_3 und Eckzahnanlagen anbetrifft, die Freund seitlich der Stenson'schen Gänge gesehen hat, so ist es ja zweifellos, daß der erste in der That einen rudimentären I_3 vorstellt, aber nicht in dem Sinne von Freund, der ja den großen Nagezahn als I_1 rechnete.

Anders verhält es sich aber mit dem zweiten, von ihm als Eckzahn gedeuteten Gebilde. Das von ihm untersuchte Stadium lag zweifellos in der Entwickelung zwischen den beiden von mir untersuchten Embryonen von Sciurus, vielleicht etwas näher dem älteren Stadium. Nun liegt die betreffende Anlage bei Freund 14 Schnitte (à 15 μ) hinter der vorhergehenden Anlage stets im Zusammenhange mit jener und noch im Bereiche der Stenson'schen Gänge, während auf meinem jüngsten Stadium der von mir als Eckzahnanlage gedeutete Schmelzkeim 24 Schnitte (à 15 μ) hinter I_3 und auf dem älteren Stadium 28 Schnitte (à 15 μ) dahinter gelegen ist. Außerdem ist zwischen beiden Anlagen die Schmelzleiste als solche verschwunden, nur eine leichte Einsenkung des Mundhöhlenepithels zeigt ihre Stelle an.

Es hat also meine Eckzahnanlage mit dem von Freund beschriebenen Gebilde sicher nichts zu thun. Letzteres als Eckzahnanlage zu deuten, verbietet, wie auch Woodward bemerkt, seine Lage neben den Stenson'schen Gängen.

Leider lassen uns die von Freund gegebenen Bilder vollständig im Unklaren über das eigentliche Wesen des Gebildes.

Mir scheint es, Freund hat etwas ganz anderes gesehen.

Schon bei dem jüngsten Stadium bemerkte ich bei der Anlage von I_3 lingual ein freies Schmelzleistenende.

Auf dem älteren Stadium hat sich die Zahnanlage von der Schmelzleiste getrennt. Letztere ragt mit etwas kolbig verdicktem Ende neben der Anlage ins Bindegewebe herein, so daß ich früher schon die Vermutung aussprach, daß es vielleicht noch zur Bildung eines Ersatzschmelzkeimes für I_3 kommen könne. Ich halte es nun für höchst wahrscheinlich, daß FREUND etwas derartiges gesehen hat, daß seine Eckzahnanlage weiter nichts ist als ein Ersatzschmelzkeim für I_3.

Da FREUND nur ein Stadium untersuchen konnte, ist die teilweise nicht richtige Deutung seiner Befunde leicht verständlich.

Wenn wir nun die bei den Sciuromorphen gefundenen rudimentären Zahnanlagen der Milchdentition zurechnen — die den permanenten Zähnen weit vorauseilende Entwickelungsstufe und die teilweise bei ihnen gefundenen lingualen Ersatzzahnanlagen resp. freien Schmelzleistenenden geben uns die Berechtigung dazu — so können wir folgende Formel für das embryonal angelegte Gebiß der Sciuromorphen aufstellen.

Id_1	—	Id_3	Cd	Pd_1	Pd_2	Pd_3	M_1	M_2	M_3
—	I_2	—	—	—	P_2	P_3			
—	I_2	—	—	—		P_3	M_1	M_2	M_3.
Id_1	Id_2	—	Cd	—	Pd_2	Pd_3			

Cavia cobaya.

Embryo. Kopflänge 1,5 cm.

Die Serie bietet wenig Interessantes. Die Anlagen befinden sich erst auf dem kappenförmigen Stadium. Eine Ausnahme macht nur der Prämolar oben und unten, der bereits auf dem glockenförmigen Stadium steht und dessen linguales freies Schmelzleistenende bereits stark kolbig verdickt ist (Fig. 71 und 72). In der Lücke des Oberkiefers, hinter den STENSON'schen Gängen, erscheint die Schmelzleiste auf kurze Zeit wieder als flache Einsenkung ins Bindegewebe.

Sonstige Reste rudimentärer Anlagen waren nicht vorhanden.

Kurz vor dem Auftreten des ersten Backzahns sendet die hier besonders starke und massige Schmelzleiste einen kleinen Zapfen labialwärts aus, der als Rest einer prälaktealen Dentition zu deuten ist (Fig. 73).

M_2 und M_3 waren noch nicht angelegt.

Cavia cobaya.

Embryo. Kopflänge 3 cm.

Oberkiefer.

Spuren eines rudimentären I_1 sind nicht vorhanden.

Der große Nagezahn ist bereits verkalkt. Die Schmelzleiste ist noch vorhanden. — In der Lücke findet sich keine Spur der Schmelzleiste. — Die erste Anlage im hinteren Teil des Kiefers ist die des Ersatzzahns des Prämolaren erster Dentition. Sie liegt vor letzterem und steht auf dem kappenförmigen Stadium.

An seinem hintersten Ende wird darüber Pd_3 sichtbar. Derselbe zeigt bereits starke Verkalkung, doch ist auch bereits Resorption eingetreten. Die Innenfläche des Dentins zeigt in der Nähe der Spitze große halbmondförmige Defekte, die ersten Zeichen der beginnenden Auflösung.

M_1 steht auf dem glockenförmigen Stadium. Die Schmelzleiste ist im Zerfalle begriffen, jedoch ein freies, linguales Schmelzleistenende noch deutlich wahrnehmbar.

M_2 steht gleichfalls auf dem glockenförmigen Stadium. Lingual ist das freie Schmelzleistenende besonders stark entwickelt. Labial sehen wir einen teilweise selbständigen, teilweise mit dem Schmelzorgane verschmolzenen Epithelstrang, der den Rest einer prälaktealen Anlage vorstellt (Fig. 74).

M_3 ist noch nicht angelegt.

Unterkiefer.

Im Unterkiefer sind Spuren eines rudimentären I_1 vorhanden.

Ganz im Beginn der Schnittserie geht von dem ins Bindegewebe hineingesenkten ringförmigen Epithelwalle ein kolbiger, massiger Epithelzapfen aus, der augenscheinlich im Beginn der kappenförmigen Einstülpung steht, mit deutlichem lingualen freien Schmelzleistenende.

Auch Spuren eines Zahnsäckchens sind vorhanden (Fig. 75). Erst 34 Schnitte dahinter treffen wir auf die Anlage des großen Nagezahns, der bereits Verkalkung zeigt. Eine Verbindung mit dem Mundhöhlenepithel besteht nicht mehr.

In der Lücke ist keine Spur der Schmelzleiste vorhanden.

Pd_3 ist schon in bedeutend höherem Grade resorbiert, als derjenige des Oberkiefers, so daß stellenweise der ganze Dentinmantel siebartig durchlöchert ist. Wir können hieraus schließen, daß bei den Caviiden zwar ein Zahnwechsel vorhanden ist, daß derselbe

aber wahrscheinlich intrauterin von statten geht, indem die Milchzähne bereits vor der Geburt resorbiert werden.

Lingual von Pd_3 liegt die Ersatzzahnanlage im glockenförmigen Stadium. An der lingualen Seite des Schmelzorganes ist das Ende der Schmelzleiste deutlich wahrzunehmen.

M_1 steht auf dem glockenförmigen Stadium. Die Schmelzleiste ist in Auflösung begriffen, doch sind auch hier Spuren eines lingualen freien Endes vorhanden.

M_2 zeigt denselben Grad der Entwickelung. Wie bei dem entsprechenden Zahne des Oberkiefers ist auch hier ein linguales freies Schmelzleistenende vorhanden, labial die Reste einer prälaktealen Anlage, die teilweise mit im Schmelzorgan aufgegangen sind (Fig. 76).

M_3 ist noch nicht angelegt.

Dasyprocta aguti.

Embryo. Kopflänge 4 cm.

Leider gelang es mir nur dieses eine, für meine Zwecke etwas zu alte Stadium zu beschaffen, so daß meine Resultate rein negativer Natur waren. Spuren von rudimentären Anlagen wurden nicht gefunden.

Die Prämolaren waren bereits stark verkalkt. Die Schmelzleiste war noch vorhanden, und zwar mit gut ausgebildetem freien Ende. Doch war es mir zweifelhaft, ob letzteres die Ersatzzahnanlage vorstellt, so daß dann die Anlage als Pd zu bezeichnen wäre, oder ob nicht vielmehr ähnlich wie bei Cavia der Milchprämolar bereits resorbiert war und auf diese Weise die Anlage den permanenten Prämolaren vorstellt, während das freie Schmelzleistenende die Möglichkeit einer dritten Dentition gewährt.

Die Molaren boten nichts Abweichendes, so daß ich auf dieselben nicht einzugehen brauche.

Von Muriden wurde folgendes Material untersucht:

1) Mus decumanus, Embryo, 25 Tage alt, Kopflänge 1,1 cm,
2) „ „ geb. 1—2 „ „ „ 1,3 „
3) „ „ „ 1—2 „ „ „ 1,5 „
4) „ „ „ 4 „ „ „ 2,0 „
5) „ musculus, 8 „ „ „ 1,6 „
6) „ spec.? Ost-Afrika, Stuhlmann legit, Embr., „ 2,0 „
7) „ barbarus, Kamerun, Embryo, „ 1,5 „

Es gelang mir nicht, den von Woodward [1]) gemachten Befund eines Vorgängers des großen Nagezahns zu bestätigen. Nur Mus spec.? zeigte eine tief dunkel gefärbte Epithelperle unterhalb des großen Nagezahns seitlich der Schmelzleiste. Ob dieselbe aber identisch ist mit dem von Woodward beschriebenen Gebilde, lasse ich dahingestellt (Fig. 77).

Wenn ich auch die von Woodward gegebene Deutung als rudimentäre Vorgänger der großen Nagezähne nach den mitgeteilten Beobachtungen und der Lage der Zähnchen, die auch durchaus anders ist als die der bisher als Milchzähne beschriebenen rudimentären Zähnchen bei Lepus und Sciurus, vollkommen für richtig halte, so scheint mir in diesem Falle doch nur ein ganz gelegentlich auftretender Rückschlag vorzuliegen.

Wir haben gesehen, wie bei keinem anderen Nagetiere, auch nicht bei den phylogenetisch ältesten Formen, den Sciuromorphen, ein Vorgänger des großen Nagezahns im Oberkiefer beobachtet werden konnte. Schon aus diesem Grunde ist es wenig wahrscheinlich, daß bei den am höchsten specialisierten Muriden ein solcher konstant auftreten würde, um so weniger, als dieselben sich auch in anderer Beziehung vollkommen an die übrigen Rodentien anschließen.

So konnte ich nachweisen, daß auch bei ihnen der große Nagezahn dem I_2 der übrigen Säuger entspricht.

Im Unterkiefer einer 1—2 Tage alten M. decumanus finden wir nämlich folgendes:

Kurz nachdem sich die Schmelzleiste als kompakter, ziemlich breiter Epithelzapfen ins Bindegewebe hineingesenkt hatte, treffen wir auf eine Bildung, die ohne Zweifel die Anlage eines I_1 vorstellt. Ein mäßig breiter Strang geht vom Mundhöhlenepithel aus. Nach seinem Ende zu schnürt er sich etwas ein, während das verdeckte Ende deutlich kappenförmig eingestülpt ist (Fig. 78).

Inneres und äußeres Schmelzepithel ist vorhanden, eine Schmelzpulpa fehlt. Lingual sehen wir eine deutliche Hervorbuchtung, die zweifellos das freie Ende der Schmelzleiste vorstellt.

Auf dem nächsten Schnitte ist das Gebilde bereits verschwunden, die Schmelzleiste senkt sich tiefer ins Bindegewebe hinein und nimmt nun regelmäßigere Form an.

---

1) On the milk dentition of the Rodentia with a description of a vestigal milk incisor in the Mouse, by M. F. Woodward. Anat. Anz., Bd. 9, No. 19 u. 20.

Erst 10 Schritte dahinter beginnt die Anlage des großen Nagezahns sichtbar zu werden. — Auch die letzten Reste der Anlage eines I_3 im Oberkiefer konnten nachgewiesen werden.

Bei einer 1—2 Tage alten M. decumanus mit einer Kopflänge von 1,3 cm schwillt die Schmelzleiste hinter dem großen Nagezahn plötzlich an, ja es scheint sogar, als wenn sie im Begriff ist, sich kappenförmig einzustülpen.

Lingual ist ein stark entwickeltes freies Schmelzleistenende vorhanden mit deutlich kolbig verdicktem Ende (Fig. 79).

In der Lücke konnte niemals auch nur die geringste Spur der Schmelzleiste beobachtet werden.

Interessante Verhältnisse ergab das Studium der Molaren, deren Entwickelung, wie bekannt, in der Weise vor sich geht, daß M_1 und M_2 embryonal, M_3 erst nach der Geburt angelegt wird.

Bei einer 4 Tage alten M. decumanus von 2 cm Kopflänge fand ich folgendes:

M_1 des Oberkiefers, der bereits beträchtliche Verkalkung zeigt, ist mit kurzer Schmelzleiste noch in voller Verbindung mit dem Mundhöhlenepithel; lingual sehen wir nun das freie Ende der Schmelzleiste deutlich kappenförmig eingestülpt. Es ist damit die Möglichkeit einer folgenden Dentition besonders nahe gerückt (Fig. 80 a und b).

Schlosser[1]) sagt nun über den ersten Molaren der Muriden folgendes: „Die Murinen und Arvicolinen besitzen nur 3 Zähne, es ist daher kein Ersatz des ersten Zahnes zu erwarten und in der That auch nicht die Spur eines solchen beobachtet worden. Bei der Größe des vordersten Zahnes von Mus Cricetodon könnte man freilich versucht sein, denselben für einen D zu halten — Forsyth Major hat auch l. c. diese Bezeichnung gebraucht.

Wenn man bloß die heutigen Murinen im Auge hat, so ist dieselbe auch richtig, insofern es wirklich der erste Zahn des ganzen Gebisses ist, und derselbe zeitlebens seinen Platz innehat. Betrachtet man jedoch die zweifellos zu den Murinen gehörige Gattung Eomys, so drängt sich unwillkürlich der Gedanke auf, daß der erste Zahn der Murinen der Verschmelzung der beiden ersten Zähne von Eomys seine Entstehung verdankt.

---

1) M. Schlosser, Die Nager des europäischen Tertiärs nebst Betrachtungen über die Organisation und die geschichtliche Entwickelung der Nager überhaupt. Palaeontographica, Bd. 31, 3. Folge Bd. 7, Cassel 1885, S. 113.

Es ist nicht unwahrscheinlich, daß bei dieser Gattung oder wenigstens ihren Vorläufern noch ein Ersatz des ersten Zahnes stattgefunden hat, und daß daher von einem Pr der Gattungen Eomys und Sciuromys gesprochen werden muß. Es wird sich deshalb empfehlen, den vordersten Murinen-Zahn als Pr + $\frac{1}{2}$ M zu bezeichnen."

Wäre nun diese Hypothese richtig, so wäre auch die Erklärung für die so auffallend weitgehende Ausbildung des lingualen freien Schmelzleistenendes nicht schwer, es wäre eben der Ueberrest eines den jetzt verschmolzenen Prämolaren einst ersetzenden Zahnes.

In Anbetracht dessen aber, daß ein linguales freies Schmelzleistenende auch bei anderen zur permanenten Dentition gehörigen Zähnen beobachtet worden ist, neige ich zu der Ansicht, daß wir es auch hier mit den Ueberresten einer einst vorhandenen dritten Dentition zu thun haben, wenn dieselbe auch hier ausnahmsweise weit entwickelt ist.

Bemerken will ich noch, daß auch hier, falls freie linguale Schmelzleistenenden an Molaren beobachtet werden konnten, dieselben im Unterkiefer stets weniger weit entwickelt waren als die entsprechenden im Oberkiefer, ja während dieselben im Oberkiefer gewöhnlich frei endigten, lagen sie im Unterkiefer in vielen Fällen dem Schmelzorgan dicht an, wie ich das in ähnlicher Weise schon für Spermophilus beschrieben habe.

Dann möchte ich noch auf eine andere Thatsache aufmerksam machen, die erst kürzlich gegen das Vorkommen von prälaktealen Anlagen verwertet wurde.

Im hinteren Teil des Unterkiefers kommt nämlich die Schmelzleiste dicht neben die Lippenfurche, die hier besonders tief ins Bindegewebe hineinreicht, zu liegen. Dadurch wird auch die Schmelzleiste gewissermaßen mitgezogen und sie scheint jetzt aus der Lippenfurche zu entspringen, während letztere noch über die Schmelzleiste hinaus sich ins Mesoderm hineinsenkt (Fig. 81).

Außerhalb des Zusammenhanges betrachtet, wäre es nun allerdings vielleicht möglich, das Ende der Lippenfurche als prälakteale Anlage zu betrachten; bei einer aber nur einigermaßen aufmerksamen Durchsicht der Schnitte ist ein derartiger Irrtum vollständig ausgeschlossen. Ich komme hierauf noch später zurück.

Fassen wir nun die bei den Muriden gewonnenen Resultate zusammen, so wurden auch hier Ueberreste eines I_1, wenigstens

im Unterkiefer aufgefunden. Der große Nagezahn der Muriden entspricht also gleichfalls dem I_2 der anderen Säuger.

Dagegen konnte der von WOODWARD gemachte Befund eines Vorgängers für den großen Nagezahn nicht bestätigt werden. Spuren eines I_3 waren vorhanden.

In der Lücke konnte keine Spur der Schmelzleiste nachgewiesen werden, ebensowenig waren Ueberreste von Prämolaren vorhanden. —

Von Leporiden stand mir, wenigstens von Lepus cuniculus ein vollkommen ausreichendes Material zur Verfügung. Ich begnügte mich jedoch mit der Untersuchung eines Embryos von 1,5 cm Kopflänge. Derselbe zeigte die betreffenden Verhältnisse so klar und deutlich, daß ich von der Untersuchung weiterer Stadien absehen konnte.

Lepus cuniculus.

Embryo. Kopflänge 1,5 cm.

Im vordersten Teile der Schnittserie bemerken wir jene massige, in zwei seitlich divergierende Zipfel ausgezogene Epithelmasse. Zuerst wird oberhalb derselben im Bindegewebe das Schmelzorgan des großen Nagezahns sichtbar. Unter demselben liegt ein kleines Epithelhäufchen. Gleichzeitig sehen wir vom Mundhöhlenepithel aus einen Zapfen letzterem entgegenziehen. Auf dem nächsten Schnitte ist die Verbindung hergestellt und wir haben zunächst den Eindruck, als ob dieser vom Mundhöhlenepithel ausgehende Epithelstrang die Schmelzleiste des oberhalb getrennt von ihm liegenden Schmelzorgans des großen Nagezahns ist.

Daß dem nicht so ist, lehren uns die nächsten Schnitte. 2 Schnitte weiter haben wir nämlich folgendes Bild. In dem Epithelstrang liegt ein cylindrischer Dentinring, der nur an einer Stelle eine Oeffnung zeigt. Cylindrische Zellen, die augenscheinlich das innere Schmelzepithel darstellen, liegen ihm dicht an. In dem Lumen des Ringes liegen Zellen, die sichtlich in Auflösung begriffen sind. Eine Schmelzpulpa fehlt vollständig. Die Anlage steht mit kurzem Halse direkt in Verbindung mit dem Mundhöhlenepithel (Fig. 82). Oberhalb dieser Anlage liegt dann, aber immer vollständig getrennt, das vordere Ende des Schmelzorgans des großen Nagezahns.

Nach 2 Schnitten ist das Zähnchen verschwunden. 5 Schnitte dahinter treffen wir erst die volle Anlage des großen Nagezahns.

Dieselbe steht nicht mehr in Verbindung mit dem Mundhöhlenepithel. Dicht unter letzterem ist bereits eine Abschnürung eingetreten. Lingual ist ein freies Schmelzleistenende vorhanden (Fig. 83).

Die Anlage des kleinen Schneidezahns, der hinter dem großen Nagezahn der Leporiden steht, steht auf dem glockenförmigen Stadium. Von der Anlage eines Ersatzzahnes ist noch nichts zu bemerken, nicht einmal ein freies Schmelzleistenende ist vorhanden.

Die Anlage zieht sich bis zur Einmündung der STENSON'schen Gänge in die Mundhöhle hinein, ein Beweis für die richtige Deutung der entsprechenden rudimentären Anlagen bei Spermophilus und Sciurus, die ja auch seitlich derselben beobachtet wurden.

In der Lücke fehlt die Schmelzleiste vollkommen. Von den Backzähnen sind Pd_1, Pd_2, Pd_3 und M_1 angelegt, M_2 und M_3 fehlen noch.

Dieselben bieten nichts Abweichendes, so daß ich sie übergehen kann.

Im Unterkiefer tritt das Rudimentärzähnchen gleichfalls vollständig selbständig auf. Auch hier steht es in direkter Verbindung mit dem Mundhöhlenepithel. Das innere Schmelzepithel ist gut differenziert, eine Schmelzpulpa fehlt. Der Dentinring ist vollständig geschlossen. Lingual sehen wir einen Vorsprung, den ich für das freie Ende der Schmelzleiste halte (Fig. 84).

Nach 4 Schnitten ist das Zähnchen verschwunden.

Gleichzeitig beginnt weit unterhalb seiner früheren Lage das Schmelzorgan des großen Nagezahns sichtbar zu werden. Derselbe hat sich bereits von dem Mundhöhlenepithel abgeschnürt, nur geringfügige Epithelreste im Bindegewebe zeigen die ehemalige Verbindung an.

Lingual ist ein freies Schmelzleistenende vorhanden, während labial der Stelle, wo ehemals die Schmelzleiste die Verbindung zwischen Anlage und Mundhöhlenepithel herstellte, ein dünner Strang abzieht, der vielleicht die letzten Reste einer ersten Dentition vorstellt (Fig. 85).

In der Lücke ist keine Spur der Schmelzleiste aufzufinden.

Von den Backzähnen ist Pd_2, Pd_3 und M_1 angelegt. Dieselben bieten nichts Bemerkenswertes.

Als was haben wir nun diese rudimentären Zähnchen aufzufassen?

Nach den vorhergegangenen Untersuchungen war es mir von vornherein fraglich, ob die auch hier zum letzten Male von FREUND

vertretene Ansicht, daß es sich um Vorgänger der großen Nagezähne handelt, richtig ist, zumal da letzterer schon Zweifel an der Richtigkeit derselben hegte, wenn er auch schließlich zu der persönlichen Anschauung gelangt, „daß das Rudimentärzähnchen als eine stark in Rückbildung begriffene Milchzahnanlage für den großen Nagezahn anzusprechen sei". Gleichzeitig fügt er aber hinzu, daß diese Anschauung durchaus nicht als endgiltig begründet betrachtet werden kann.

Ich glaube nun wichtige Beweise bringen zu können, die sich zum Teil mit den bei den Sciuromorphen geführten decken, daß auch hier das rudimentäre Zähnchen einen nicht mehr zur vollen Entwickelung gelangenden I_1 vorstellt.

Einmal liegen dieselben auch hier vollkommen räumlich getrennt voneinander und stehen in absolut keiner näheren Beziehung zu einander, als die besonderen Verhältnisse bedingen, die durch die übermäßige Entwickelung der großen Nagezähne herbeigeführt wurden. Zieht man letzteres in Betracht, so ist auch ein näheres Zusammenrücken der beiden Anlagen leicht einzusehen.

Hiermit stimmt es auch vollkommen überein, daß die beiden Zähne im Oberkiefer näher zusammen zu liegen kommen, als im Unterkiefer, denn im ersteren setzt I_3 dem Ausdehnungsbestreben des großen Nagezahns gewisse Schranken, während derselbe sich im Unterkiefer unbehindert auch nach hinten entwickeln konnte.

Dann konnte eine Verwachsung der Schmelzorgane durchaus nicht beobachtet werden, abgesehen davon, daß ein derartiges Vorkommen, wie ja auch Freund zugiebt, absolut kein Beweis für ein näheres Abhängigkeitsverhältnis derselben wäre.

Im Gegenteil, im Oberkiefer liegt das Schmelzorgan des großen Nagezahns vollkommen getrennt über dem Zähnchen, und im Unterkiefer ist während des Auftretens desselben noch keine Spur der Anlage des großen Nagezahns sichtbar.

Daß beide Anlagen von einem Zahnsäckchen umgeben sind, ist ja, wie ich schon früher erwähnte, von vornherein hinfällig.

Den vollkommensten Beweis für die Unabhängigkeit beider Zahnanlagen von einander giebt uns aber das Verhalten der Schmelzleiste.

Nach der heutigen Anschauung entsteht doch die Ersatzzahnanlage aus dem freien Schmelzleistenende der vorhergehenden Dentition.

Nun sehen wir aber das Rudimentärzähnchen vollkommen in Verbindung mit dem Mundhöhlenepithel. Der Nagezahn hat nun

auch zweifellos mit dem Mundhöhlenepithel direkt in Verbindung gestanden, wenn auch eine Abschnürung bereits teilweise erfolgt ist. Das zeigt uns deutlich der Vorgang im Oberkiefer, denn hier hat dieselbe erst dicht unter dem Mundhöhlenepithel stattgefunden. Außerdem zeigt aber das Zähnchen im Unterkiefer, und zwar besonders schön in der Figur, die Freund uns giebt (Fig. 1), deutlich ein freies linguales Schmelzleistenende, wodurch allein schon der Beweis erbracht ist, daß der große Nagezahn kein Ersatzzahn für das rudimentäre Zähnchen sein kann.

Ob der labiale Sproß am großen Nagezahn im Unterkiefer ein letzter Rest des bei Spermophilus und Sciurus beobachteten wirklichen Milchzahns für denselben ist, lasse ich dahingestellt, die Möglichkeit ist jedenfalls nicht von der Hand zu weisen.

So sehen wir, daß auch die Lagomorphen keine Ausnahme machen von dem Gesetz, das die Specialisierung des Zahnsystems der Nagetiere beherrscht.

Auch hier ist der große Nagezahn dem I_2 der anderen Säuger homolog, während ein I_1 zwar embryonal noch angelegt wird, aber nicht mehr zur vollen Entwickelung gelangt. In dieser Beziehung und in der Ausbildung eines noch funktionierenden I_3 auch in der größeren Anzahl der Prämolaren haben die Lagomorphen noch primitivere Verhältnisse bewahrt, während sie in anderer Beziehung die übrigen Nager überholt haben.

Allgemeiner Teil.

Wir haben also den Beweis erbracht, daß sich in der That das heutige specialisierte und zu gleicher Zeit in der Zahl der Zähne reduzierte Nagergebiß aus einer wohl ursprünglich geschlossenen Zahnreihe entwickelt hat.

2 Prozesse sind hier Hand in Hand gegangen, einmal die besonders mächtige Ausbildung der großen Nagezähne, dann auf Kosten dieser Reduktion von anderen Zähnen.

Diese Nagezähne entsprechen nicht, wie bisher angenommen, den ersten Incisivi der anderen Säuger, sondern sind homolog den zweiten Schneidezähnen derselben, und somit ist die von Cope auf rein paläontologisches Material gestützte Annahme auch auf entwickelungsgeschichtlichem Wege bewiesen worden.

Die Reduktion des Gebisses ist entsprechend dem verschiedenen Alter der Gruppen verschieden weit vorgeschritten.

Bei den primitivsten Formen, den Sciuromorphen, können wir als embryonal angelegt noch folgende Formel aufstellen:

$$\frac{\begin{matrix} Id_1 & — & Id_3 & Cd & Pd_1 & Pd_2 & Pd_3 \\ & I_2 & — & — & — & P_2 & P_3 \end{matrix}\Big\} M_1 \quad M_2 \quad M_3}{\begin{matrix} — & I_2 & — & — & — & — & P_3 \\ Id_1 & Id_2 & — & Cd & — & Pd_2 & Pd_3 \end{matrix}\Big\} M_1 \quad M_2 \quad M_3}$$

während wir bei Cavia nur Spuren eines I_1 im Unterkiefer beobachteten und bei den Muriden nur in einem Falle einen verloren gegangenen I_1 im Unterkiefer und I_3 im Oberkiefer vorfanden.

Sonst konnte bei diesen Gruppen von rudimentären Anlagen nichts beobachtet werden, ja es war sogar die Schmelzleiste in der Lücke sowohl im Unter- wie im Oberkiefer vollständig verschwunden.

Ebenso war bei Lepus außer dem rudimentären Id_1 keine Spur einer reicheren Bezahnung vorhanden.

Interessant sind die Beziehungen, die hier zwischen Specialisierung und Reduktion bestehen.

Von Leche ist schon darauf aufmerksam gemacht worden, daß, falls eine Reduktion des Gebisses eintritt, dieselbe im Unterkiefer stets weiter vorgeschritten ist als im Oberkiefer. Dementsprechend finden wir bei den Rodentien, auch bei den ältesten Formen im Unterkiefer keine Spur mehr der Schmelzleiste — nur in einem Falle wurde das Gegenteil konstatiert — während dieselbe im Oberkiefer nicht nur stets vorhanden ist, sondern auch noch Schmelzkeime zu produzieren vermag.

Dagegen sind im Unterkiefer sowohl prälakteale Anlagen, als auch ein rudimentärer Vorgänger für den großen Nagezahn vorhanden. Im Oberkiefer fehlen diese Anlagen vollständig. Während also im Oberkiefer der große Nagezahn aus seinem eigenen Material sich so kolossal entwickelte, dasselbe aber so vollständig aufbrauchte, daß keine Spur eines Vorgängers erster Dentition mehr vorhanden ist, die hinter ihm sich entwickelnden Zahnanlagen aber nur teilweise für sich in Anspruch nahm, hat der große Nagezahn im Unterkiefer sich gerade auf Kosten letzterer so mächtig ausgedehnt, und so finden wir hier auch noch deutliche Spuren von prälaktealen Anlagen und Vorgängern erster Dentition.

Die großen Nagezähne haben infolge ihres immerwährenden Wachstums den Zahnwechsel aufgegeben, gewechselt werden bei den Rodentien nur die vor den 3 Molaren stehenden Prämolaren und auch diese bei einem Teile schon intrauterin, so daß es den Anschein hat, als ob der Zahnwechsel der Rodentien überhaupt einst der Vergangenheit angehören wird.

Außer diesen beiden Dentitionen finden wir aber auch noch Spuren einer vorhergehenden und einer folgenden Dentition, die wir folgendermaßen beurteilen müssen. Wenn wir das heutige Zahnsystem der Säugetiere als ererbt von reptilienähnlichen Vorfahren auffassen, dann müssen wir auch annehmen, daß der Diphyodontismus aus dem Polyphyodontismus der Amphibien durch den Oligophyodontismus der Reptilien hervorgegangen ist. Mit der Specialisierung einzelner Zähne ging ein entsprechend größerer Materialverbrauch einher, es wurden größere Ansprüche an die Thätigkeit der Schmelzleiste gestellt, so daß Zeiten der Erschöpfung für sie eintreten mußten, in denen sie aus Mangel an Material ihre Produktionsfähigkeit zeitweise verloren hatte. Sie hört auf zu produzieren; die vorhandenen, ja auch funktionsfähigeren Zähne werden so lange im Gebrauch bleiben müssen, bis die Schmelzleiste wieder imstande ist, Ersatz zu schaffen, mit anderen Worten, der unbeschränkte Zahnwechsel wird beschränkt. Bei immer höher gehender Specialisierung und immer mehr gesteigerten Ansprüchen an die das Material liefernde Schmelzleiste werden dann im Laufe der Phylogenie schließlich die sich ursprünglich in ununterbrochener Folge ersetzenden Dentitionen der Amphibien zu einigen wenigen „Zahngenerationen", den Dentitionen im heutigen Sinne zusammengefaßt.

Wir müssen dann annehmen, daß es eine Zeit gegeben — vielleicht bei Uebergangsformen zwischen Reptilien und Säugetieren — in der 4 Dentitionen successive funktionierten.

Bei immer weitergehender Specialisierung verkümmerten dann von diesen 4 Dentitionen auch noch die erste sogenannte prälakteale und vierte, während die zweite und dritte sich als Milch- und permanente Dentition bis auf den heutigen Tag erhalten haben.

Doch auch damit ist der Reduktionsprozeß noch nicht abgeschlossen. Gerade die hochspecialisiertesten Formen sind auf dem Wege, auch die Milchdentition zu verlieren — „sie streben zum Monophyodontismus".

Reste jener uralten, von unseren reptilienähnlichen Vorfahren direkt ererbten und dann zu Grunde gegangenen ersten und vierten Dentition werden nun nicht allzu selten noch beobachtet und ihrer Herkunft entsprechend am häufigsten und am besten ausgebildet bei den ältesten noch heute existierenden Säugetierformen, den Beutlern und Insectivoren, seltener und dann auch in höherem Grade rückgebildet bei anderen Säugern.

So konnten wir dieselben auch bei Nagern und unter ihnen

bei den primitivsten Formen, den Sciuromorphen konstatieren, ja wir sehen sogar, wie bei Pd_3 der Sciuriden die prälakteale Anlage mit der folgenden Milchdentition verschmilzt, während bei Pd_2 die prälakteale Anlage als deutlich kappenförmig eingestülpter Schmelzkeim selbständig verbleibt. Wir wiesen dort schon auf die Folgen der Verschmelzung hin, den gut ausgebildeten Pd_3 und den kleinen, stiftförmigen Pd_2 im fertigen Gebisse, gewiß ein glänzender Beweis für die Konkrescenztheorie.

Dieses Auffinden von ganz zweifellosen prälaktealen Anlagen in einer Tiergruppe, in der dieselben noch nicht beobachtet worden waren, giebt mir Veranlassung, noch auf eine erst kürzlich erschienene Arbeit[1]) näher einzugehen, in der das Vorkommen von prälaktealen Anlagen überhaupt geleugnet wird.

Der Grund ist sehr einleuchtend. Ganz entgegen der heute ganz allgemein angenommenen Ansicht glauben Wilson und Hill durch ihre Untersuchungen bewiesen zu haben, daß die Dentition der Beutler dem permanenten Gebiß der anderen Säuger entspricht.

Einer ihrer Hauptbeweise, die im übrigen fast ausschließlich negativer Natur sind, ist eben das Leugnen prälaktealer Anlagen. Mit dem zweifellosen Nachweis letzterer fällt auch die Hauptstütze ihrer Theorie.

Indem sie sich auf von Leche[2]) bei Erinaceus beschriebene und auch abgebildete prälakteale Anlagen beziehen, finden sie, daß dieselben absolut nicht beweiskräftig sind, sondern vielmehr viel besser und ohne die Schwierigkeit der Annahme von prälaktealen Anlagen durch Vorgänge erklärt werden, wie sie sie bei Untersuchung von Schweinsembryonen gefunden haben. Diese Vorgänge bestehen nun darin, daß labial der Anlage eines Molaren die Lippenfurche vorhanden ist und sich tief ins Bindegewebe hineinsenkt.

Sie geben in ihrer Textfigur Bilder hiervon, die allerdings in klarer Weise diese Verhältnisse veranschaulichen. Die Lippenfurche senkt sich tief ins Mesoderm hinein. Lingual dicht daneben entspringt vom Mundhöhlenepithel die Schmelzleiste, so daß aller-

1) Observations upon the development and succession of the teeth in Perameles; together with a contribution to the discussion of the homologies of the teeth in Marsupial animals by J. T. Wilson and J. P. Hill. Quart. Journ. of Microsc. Science.

2) W. Leche, Zur Entwickelungsgeschichte des Zahnsystems der Säugetiere (Fig. 3 u. 5).

dings außer Zusammenhang das Bild einer prälaktealen Anlage vorgetäuscht werden kann. Anzunehmen aber, daß sich so scharfsichtige Beobachter wie Kükenthal, Leche, Röse u. a. hiervon täuschen lassen könnten, ist jedenfalls etwas gewagt.

Abgesehen hiervon bemerkt aber Leche [1]) zu seiner Figur 3 im Text ausdrücklich: „Beim 14 mm langen Embryo geht unmittelbar labialwärts von der Basis der Schmelzleiste auf der Strecke zwischen Pd_3 und Pd_4 ein starker Zapfen resp. eine Knospe aus. Daß besagte Knospe als eine den Zahnanlagen angehörige Bildung zu betrachten ist, kann mit Hinsicht auf später zu erwähnende Befunde nicht bezweifelt werden. Jedenfalls hat diese Bildung nicht das geringste mit der Lippenfurche zu thun, da letztere lateralwärts auf demselben Frontalschnitte unverkennbar vorhanden ist.“ Eine Bemerkung, die Wilson und Hill entgangen zu sein scheint.

Leider scheinen Wilson und Hill auch die Arbeit von Röse und Barthels „Ueber die Zahnentwickelung des Rindes“ nicht gekannt zu haben — wenigstens finden wir sie im Litteraturverzeichnis nicht aufgeführt — denn hier finden wir in der Abbildung 5 ganz dieselben Verhältnisse wie in ihrer Textfigur 2, nur mit dem Unterschiede, daß außer der weit ins Mesoderm vorspringenden Lippenfurchenleiste noch ein tief ins Bindegewebe hinabreichender Epithelzapfen, der labial von der Schmelzleiste der rudimentären Eckzahnanlage ausgeht, vorhanden ist.

Was nun die von mir gefundenen prälaktealen Anlagen bei Nagern anbetrifft, so ist es auch hier klar, daß dieselben mit der Lippenfurche nichts zu thun haben.

Vor allem spricht für ihre Natur als rudimentärer Schmelzkeim die typische kappenförmige Einstülpung labial von Pd_2, die in derselben Weise sowohl bei Spermophilus als auch bei Sciurus vorhanden ist.

Es müßte jedenfalls ein eigenartiger Zufall sein, wenn die Lippenfurche bei 2 Embryonen verschiedener Familien an genau derselben Stelle im Querschnitt eine derartige Gestalt annehmen würde. Außerdem müßte dann aber die Schmelzleiste einerseits aus der Lippenfurche ihren Ursprung nehmen; andererseits wäre aber wieder letztere an dem Auftreten von Zahnanlagen gebunden, denn die labialen Epithelmassen entstehen mit den Zahnanlagen

1) W. Leche, Zur Entwickelungsgeschichte des Zahnsystems der Säugetiere.

und verschwinden mit ihnen. Es müßte also ein Abhängigkeitsverhältnis zwischen beiden bestehen, das wohl kaum einen Anspruch auf Wahrscheinlichkeit hat.

Ferner ist aber im Unterkiefer die Lippenfurchenleiste deutlich getrennt von der Schmelzleiste vorhanden. Trotzdem kommen dieselben labialen Epithelzapfen, ja sogar ohne Verbindung mit dem Mundhöhlenepithel vor.

Es war natürlich, daß ich gerade diesen Verhältnissen besondere Aufmerksamkeit schenkte. Die Beobachtung konnte ich allerdings machen, daß im hinteren Teile des Unterkiefers bisweilen Schmelzleiste und Lippenfurchenleiste zusammenzufallen scheinen, niemals aber fand ich Bilder, die, im Zusammenhang betrachtet, mich im Zweifel ließen, ob ich es mit der Lippenfurche oder mit prälaktealen Anlagen zu thun hatte, um so weniger, als ich nicht selten die auch von Röse beobachteten Bilder vorfand, daß nämlich beide nebeneinander vorkommen (Fig. 37), labial der Zahnanlage eine prälakteale Anlage und labial letzterer die Lippenfurchenleiste.

Prälakteale Anlagen kommen also auch bei Nagern zweifellos vor, und auch die von Wilson und Hill bei Beutlern gefundenen und Fig. 83 und 84 abgebildeten labialen Epithelsprossen scheinen mir in dieselbe Kategorie zu gehören, wenn sie auch zu ihrer Erklärung die Beteiligung der Lippenfurche heranziehen wollen, in dem Bestreben, die Hauptstütze für ihre an sich schon wankende Hypothese nicht zu verlieren.

Außer diesen prälaktealen Anlagen kommen nun noch Spuren einer einst vorhandenen dritten, die permanenten Zähne noch ersetzenden Dentition vor.

Lingual von erwiesenermaßen zur permanenten Dentition gehörigen Anlagen finden wir noch deutlich ein freies Schmelzleistenende, das also die Möglichkeit einer ferneren Dentition gewährt.

Auf Grund des Vorkommens von solchen, sogar schon knospenförmig angeschwollenen freien Schmelzleistenenden lingual des Beutlergebisses, das ja bekanntlich zur Milchdentition gehört, stellte Leche [1]) die Hypothese auf, daß das permanente Gebiß ein Neuerwerb der Säugetierklasse sei, und daß auch die lingual dieser permanenten Dentition vorkommenden freien Schmelzleistenenden die ersten Spuren einer im Entstehen begriffenen dritten Dentition vorstellen.

1) W. Leche, Zur Entwickelungsgeschichte des Zahnsystems der Säugetiere.

Diese Hypothese hat sich jedoch keines Anklangs bei den anderen Forschern zu erfreuen gehabt, und auch ich glaube vielleicht einen Einwand gegen dieselbe vorbringen zu können.

Entsprechend der Regel, die ja auch Leche hervorhebt, daß, falls Reduktion eintritt, dieselbe im Unterkiefer stets weiter vorgeschritten ist als im Oberkiefer — ein Gesetz, das ja auch im vollen Maße für die Nager gilt — müßten, da ja hier Reduktion und Specialisierung Hand in Hand geht, im Unterkiefer derartige Spuren dieses Neuerwerbs weiter vorgeschritten sein als im Oberkiefer. Nun habe ich aber bei allen von mir untersuchten Formen gerade das Gegenteil gefunden.

Stets war es der Oberkiefer, der ja überhaupt viel primitivere Zustände bewahrt hat, in dem diese lingualen freien Enden viel konstanter und viel besser ausgebildet, in einem Falle sogar deutlich kappenförmig eingestülpt (Fig. 80) auftraten.

Ferner fanden wir bei Pd_2 des Oberkiefers bei den Sciuriden lingual des freien Schmelzleistenendes, das die Anlage des Ersatzzahns vorstellt, noch ein freies Schmelzleistenende, das der dritten Dentition entsprechen würde. Das wäre ja nun nicht besonders auffallend, da wir derartige Fälle schon öfter beobachtet haben. Was aber hierbei besonders interessant ist und was von vornherein stark gegen die Leche'sche Hypothese spricht, ist die Thatsache, das bei Spermophilus citillus (Fig. 6) dieses freie Schmelzleistenende der dritten Dentition ganz deutlich knospenförmig angeschwollen ist, während die Schmelzleiste für den Ersatzzahn sich kaum von der Anlage von Pd_2 emanzipiert hat. Es ist also in diesem Falle eine jüngere Dentition verhältnismäßig weiter entwickelt als die ältere, eine Thatsache, die doch nur erklärt werden kann, wenn wir annehmen, daß wir es mit dem letzten Reste einer früheren Dentition, nicht mit einem Neuerwerb zu thun haben.

Wir kommen jetzt zu der Frage, die wohl augenblicklich im Mittelpunkt des Interesses der Forschung steht: „Welcher Dentition gehören die Molaren an?“ Unter den Forschern, die sich mit dieser Frage beschäftigt haben, steht an erster Stelle Kükenthal [1]), und ich möchte auf seine Stellungnahme noch besonders

1) Dr. W. Kükenthal, Anatomische u. entwickelungsgeschichtliche Untersuchungen an Waltieren. Jena 1883. — Derselbe, Vergleichend-anatomische und entwickelungsgeschichtliche Untersuchungen an Sirenen. Jenaische Denkschriften, VII. Abdruck aus Semon, Zool. Forschungsreisen in Australien und dem Malayischen Archipel.

eingehen, da ich glaube, auch einige Beweise für seine Ansicht vorbringen zu können. Seine heutige Auffassung ist die, „daß die Backzähne im wesentlichen der ersten Dentition zugehören, daß sich aber an dem Aufbau ihres Schmelzorgans prälakteale und zweite Dentition beteiligen".

Ich möchte hierbei noch einmal auf die Arbeit von Wilson und Hill zurückkommen.

Ihnen ist die Annahme Kükenthal's, daß die Molaren ein Verschmelzungsprodukt der Anlagen erster Dentition mit dem Material, aus dem sonst die zweite Dentition entsteht, darstellen, sehr unklar. Sie stellen Erwägungen an, ob er wohl gemeint hat, daß die bereits differenzierten Schmelzkeime zweier verschiedener Dentitionen miteinander verschmelzen (morphological concrescence), oder ob er damit sagen wollte, daß nur das Material beider Dentitionen zum Aufbau einer verwandt wird (physiological fusion).

Mir erscheint es nun vollkommen unzulässig, eine derartige Gegenüberstellung zu machen. Niemand wird glauben, daß eine Verschmelzung wohlausgebildeter Zähne ganz urplötzlich entsteht.

Wenn wir auf dem Boden der Descendenztheorie stehen, dann müssen wir auch annehmen, daß die Verschmelzung ganz allmählich im Laufe der Phylogenie vor sich gegangen ist.

Die Verkürzung der Kiefer, die eintreten mußte, um eine größere Hebelkraft zu erzielen und so den Tieren eine reichlichere Nahrungsaufnahme zu ermöglichen, und die hauptsächlich den hintersten Teil des Kiefers betraf, bewirkte eine Verzögerung der Entwickelung der Molaren erster Dentition, da sie nicht genügend Raum im jugendlichen Kiefer vorfanden, während die sich so wie so später anlegenden Ersatzzähne von dieser Verzögerung nicht betroffen wurden. So rückte der Zeitpunkt, in dem sich erste und zweite Dentition anlegen, immer näher zusammen, und mit der mehr oder minder gleichzeitigen Anlage war natürlich ein wesentliches Moment für eine Verschmelzung gegeben, um so mehr, als ja auch dadurch ein vollkommeneres Produkt erzielt werden konnte und so auch dem Tiere auf diese Weise genützt wurde.

Zuerst werden nun sicher noch die Schmelzkeime beider Dentitionen getrennt angelegt worden sein, und erst sekundär wird eine Verschmelzung derselben stattgefunden haben.

Dann aber unterblieb durch Abkürzung eine Differenzierung in zwei selbständige Anlagen, und 1 Zahn wird von vornherein angelegt, der heutige Molar.

Diese beiden Dentitionen, die erste und zweite, sind es, die

vor allem zur Bildung der Molaren beitragen, während als dritte Komponenten noch nach KÜKENTHAL's Angaben bei Manatus die prälakteale Dentition hinzutreten kann.

Man wird jetzt vor allem fragen müssen: Sind Verschmelzungen verschiedener Dentitionen möglich und sind solche beobachtet worden?

Ich verweise hierbei auf die Untersuchungen KÜKENTHAL's über die Zahnentwickelung von Zahnwalen und von Manatus, in denen derselbe zweifellos die Bildung der Molaren durch Verschmelzung dieser drei Dentitionen festgestellt hat.

Ich glaube, an der Hand dieser Arbeit, Beispiele gegeben zu haben, daß derartige Verschmelzungen nicht allein bei Molaren vorkommen können und vor allem, welche Folgen dieselben für den betreffenden Zahn haben. Ich meine den schon öfter erwähnten Fall bei den Prämolaren der Sciuromorphen. Pd_3 verschmilzt mit einer zweifellosen prälaktealen Anlage, die dann die labiale Wand seines Schmelzorgans bildet, während dieselbe bei Pd_2 selbständig verbleibt. Infolgedessen repräsentiert auch im fertigen Gebisse Pd_3 einen wohlentwickelten Backzahn, während Pd_2 klein und stiftförmig ist. Hier ist also der Beweis geliefert, daß durch die Verschmelzung ein besseres und vollkommeneres Produkt geliefert wurde.

Warum verschmilzt aber in dem einen Falle die prälakteale Dentition mit der folgenden, während sie an anderer Stelle vollkommen getrennt verbleibt? Im Laufe meiner Untersuchungen fiel mir das verschiedene Verhalten dieser prälaktealen Anlagen zum Mundhöhlenepithel einerseits und zur folgenden Dentition andererseits auf. In dem einen Falle entspringt die prälakteale Anlage direkt aus dem Mundhöhlenepithel, und aus ihr ist erst die folgende Dentition, während im anderen Falle — und gerade dann wurde eine Verschmelzung konstatiert — die prälakteale Anlage aus der Schmelzleiste der folgenden Dentition hervorzugehen schien.

Wenn wir von der Thatsache ausgehen, daß sich die folgende Dentition stets aus dem freien lingualen Schmelzleistenende der vorhergehenden entwickelt, so müssen wir ersteres Verhalten als das primitive bezeichnen, während letzteres abgeändert zu sein scheint. Es tritt eine sekundäre Verschiebung der ursprünglich direkt vom Mundhöhlenepithel entspringenden prälaktealen Anlagen ein auf die Schmelzleiste der jüngeren Dentition. Wie können wir aber diese beiden Thatsachen vereinigen, und welche Folgen resultieren aus diesem verschiedenen Verhalten? LECHE

giebt in seiner Figur 5 [1]) eine Abbildung, die eine vermittelnde Stelle einnimmt. Wir sehen hier labialwärts einen Zapfen, der dicht neben der lingualen Schmelzleiste vom Mundhöhlenepithel aus entspringt. Beifolgende schematische Figuren dürften das verschiedene Verhalten der prälaktealen Anlagen zur Schmelzleiste und zum Mundhöhlenepithel erläutern und auch den Vorgang dieser sekundären Verschiebung zu erklären versuchen.



Fig. 1. Fig. 2. Fig. 3. Fig. 4.

In Fig. 1 sehen wir den primitiven Zustand. Von der labialen Anlage entspringt lingual die nächstfolgende Dentition.

In Fig. 2 liegen die labiale Anlage und die nächstfolgende Dentition nebeneinander.

In Fig. 3 haben sie sich vereinigt.

Ist nun aber erst die labiale Anlage in den Bereich der kräftig wachsenden und sich lebhaft weiter entwickelnden Schmelzleiste der jüngeren Dentition gelangt, dann trennt sie sich von ihrem ursprünglichen Standpunkte und wandert mit (Fig. 4).

Hiermit ist selbstverständlich ein wesentlicher Faktor für das Verschmelzen zweier Dentitionen gegeben. Je näher die beiden Anlagen aneinander zu liegen kommen, und je mehr Material die jüngere für den Aufbau des Zahnes braucht, um so eher wird eine Verschmelzung stattfinden.

Daß eine solche zustande kommen kann und welche Folge dieselbe für den betreffenden Zahn hat, beweist uns die Entwickelung von Pd_3.

Stellen wir nun diese Befunde zusammen mit den von Kükenthal bei Zahnwalen und Manatus gemachten, so scheint es mir in der That bewiesen, daß Verschmelzungsprozesse eine große Rolle in der Entwickelung der Molaren gespielt haben müssen.

Solche Prozesse sind thatsächlich beobachtet worden, und damit fallen, wie auch Kükenthal bemerkt, die Einwürfe fort, die bisher gegen die Konkrescenztheorie ins Feld geführt werden konnten.

---

1) W. Leche, Zur Entwickelungsgeschichte des Zahnsystems der Säugetiere.

Die Molaren gehören einerseits zur Milchdentition, das beweist uns neben ihrer verhältnismäßig frühzeitigen Anlage auch das Vorkommen von zweifellosen prälaktealen Anlagen, die in gleicher Weise bei ihnen als auch bei zur Milchdentition gehörigen Zahnanlagen beobachtet worden sind.

Die Verkürzung des hintersten Teiles des Kiefers bewirkte eine Verzögerung der Entwickelung der auch hier früher getrennt vorhandenen Milchdentition, während sie zu gleicher Zeit eine Verschmelzung derselben mit der folgenden Dentition hierdurch begünstigte.

Die Funktionsfähigkeit der Molaren während der ganzen Lebensdauer gleich den anderen Ersatzzähnen beweist uns aufs deutlichste ihre Zugehörigkeit auch zu dieser Dentition.

Auch das bei ihnen beobachtete freie Schmelzleistenende ist durchaus identisch mit dem auch sonst bei permanenten Zähnen beobachteten und stellt somit den Ueberrest einer einst vorhandenen dritten Dentition vor.

Auf Grund dieser Thatsachen kann ich mich also nur ganz der von Kükenthal vertretenen Ansicht anschließen, „daß in der Verschmelzung eines der wesentlichsten Momente für die Entstehung der Säugetierbackzähne gegeben ist“.

Am Schlusse meiner Arbeit sei es mir gestattet, meinem hochverehrten Lehrer, Herrn Professor Dr. Kükenthal, sowohl für die liebenswürdige Ueberlassung seines Materials als auch für die wertvolle Anregung und Unterstützung, die er mir während derselben zu Teil werden ließ, auch an dieser Stelle meinen verbindlichsten Dank abzustatten.

Erklärung der Figuren.

Es bedeutet bei allen Figuren:

Me = Mundhöhlenepithel.
s = Schmelz.
sl = Schmelzleiste.
fsl = freies Schmelzleistenende.
sp = Schmelzpulpa.
is = inneres, *as* = äußeres } Schmelzepithel.
d = Dentin.
p = Pulpa.
b = Bindegewebe.
pza = prälakteale Zahnanlage.
rza = rudimentäre „
lf = Lippenfurche.
ep = Epithelperle.
eza = Ersatzzahnanlage.
lab = labial.
ling = lingual.

Frontalschnitte durch Ober- und Unterkiefer der betreffenden Embryonen. Die Abbildungen sind größtenteils mit Obj. A, Ok. 4 angefertigt. Ausnahmen hiervon sind besonders angegeben.

Da die beiden Kieferhälften häufig verschieden deutliche Bilder gaben, war es nicht gut angängig, nur eine Kieferhälfte für die Zeichnungen zu benutzen; es ist daher stets besonders angegeben, welche Seite der lingualen und welche der labialen Fläche entspricht.

Spermophilus citillus. Kopflänge 1,5 cm.

Fig. 1—8. Zahnanlagen des Oberkiefers.

Fig. 1. Rudimentäre Anlage des linken Id_1.

Fig. 2. Glockenförmige Anlage des linken großen Nagezahns I_2.

Fig. 3. Rudimentäre Anlage des rechten Id_3, a) bei schwacher Vergrößerung, Obj. A, Ok. 4; b) bei stärkerer, Obj. D, Ok. 2. Der labiale Epithelzapfen ist der Rest einer prälaktealen Anlage.

Fig. 4. Rudimentäre Anlage des rechten Cd, a) bei schwacher Vergrößerung, Obj. A, Ok. 4; b) bei stärkerer, Obj. D, Ok. 2.

Fig. 5. Anlage des linken Pd_2 mit prälaktealer Zahnanlage (*pza*).

Fig. 6. Distaler Teil desselben Zahnes mit prälaktealer Anlage (*pza*) und 2 freien Schmelzleistenenden (fsl_1 und fsl_2). fsl_2 ist stärker entwickelt als fsl_1.

Fig. 7. Anlage des linken Pd_3 mit freiem Schmelzleistenende (*fsl*).

Fig. 8. Anlage des linken M_1 mit freiem Schmelzleistenende (*fsl*).

Fig. 9—14. Zahnanlagen des Unterkiefers.

Fig. 9. Rudimentäre Anlage des linken Id_1 mit freiem Schmelzleistenende.

Fig. 10. Anlage des rechten großen Nagezahns mit rudimentärer Anlage seines Milchzahns (*rza* Id_2) und rudimentärer prälaktealer Anlage (*pza*).

Fig. 11. Anlage des linken Pd_3 mit prälaktealer Anlage (*pza*).

Fig. 12. Derselbe Zahn, mehr distal getroffen. Die prälakteale Anlage liegt dem Schmelzorgan dicht an und bildet auch labial gleichsam ein freies Schmelzleistenende.

Fig. 13. Glockenförmige Anlage des linken M_1.

Fig. 14. Kappenförmige Anlage des linken M_2.

Spermophilus leptodactylus. Kopflänge 2,1 cm.

Die meisten Figuren sind nach Serie 1 gezeichnet. Ausnahmen habe ich besonders angegeben.

Fig. 15—26. Zahnanlagen des Oberkiefers.

Fig. 15. Rudimentäre Anlage des linken Id_1.

Fig. 16. Anlage des linken I_2 nach Serie II. Id_1 liegt hier in der Schmelzleiste von I_2. Oberhalb Id_1 noch eine Epithelperle (*ep*).

Fig. 17. Rudimentäre Anlage des rechten Id_3, a) bei schwacher Vergrößerung, Obj. A, Ok. 4; b) bei stärkerer, Obj. D, Ok. 4.

Fig. 18. Rudimentäre Anlage des rechten Pd_1 bei stärkerer Vergrößerung, Obj. D, Ok. 2.

Fig. 19. Anlage des rechten Pd_2 mit prälaktealer Anlage und 2 freien Schmelzleistenenden (*fsl*$_1$ und *fsl*$_2$).

Fig. 20. a) Dieselbe Anlage, etwas mehr getroffen. Pd_2 und prälakteale Anlage hier ohne Verbindung mit dem Mundhöhlenepithel. Auch hier sind noch 2 freie Schmelzleistenenden vorhanden. b) Die prälakteale Anlage allein bei starker Vergrößerung, Obj. D, Ok. 4.

Fig. 21. a) 13 Schnitte dahinter, Pd_2 ist verschwunden. Die prälakteale Anlage ist noch vorhanden mit tiefer, kappenförmiger Einstülpung. b) Die prälakteale Anlage bei stärkerer Vergrößerung, Obj. D, Ok. 2.

Fig. 22. Schmelzleiste kurz vor dem linken Pd_3; labial eine beginnende knospenförmige prälakteale Anlage.

Fig. 23. 9 Schnitte dahinter. Letztere tritt in Verbindung mit dem oberhalb gelegenen Schmelzorgan von Pd_3.

Fig. 24. Pd_3 voll getroffen mit lingualem, freiem Schmelzleistenende.

Fig. 25. Anlage des linken M_1 mit freiem Schmelzleistenende (*fsl*).

Fig. 26. Anlage von M_2 mit Rest einer prälaktealen Anlage (*pza*).

Fig. 27—37. Zahnanlagen des Unterkiefers.

Fig. 27. Rudimentäre Anlage des linken Id_1 mit noch deutlich erkennbarem inneren und äußeren Schmelzepithel (*is* und *as*), freies Schmelzleistenende (*fsl*).

Fig. 28. Rudimentäre, kappenförmig eingestülpte Ersatzzahnanlage, *reza* I_1 des rechten rudimentären Id_1.

Fig. 29. Prälaktеale Anlagen kurz vor dem großen Nagezahn I_2, a) rechts, b) links mit kappenförmiger Einstülpung, beide mit freiem lingualen Schmelzleistenende (*fsl*).

Fig. 30. Der große rechte Nagezahn mit rudimentärem Id_2. Serie II, freies Schmelzleistenende (*fsl*).

Fig. 31. Rechter I_2 mit rudimentärem Id_2 aus Serie I bei stärkerer Vergrößerung, Obj. D, Ok. 2, freies Schmelzleistenende *fsl*. Bei * hat eine Verbindung des Id_2 mit der Schmelzleiste von I_2 bestanden.

Fig. 32. Rudimentäre Anlage des linken Pd_2 mit prälaktealer Anlage.

Fig. 33. Schmelzleiste links mit prälaktealen Anlagen, Schmelzorgan von Pd_3 wird unterhalb sichtbar.

Fig. 34. Die prälaktеale Anlage ist größer geworden.

Fig. 35. Die prälaktеale Anlage ist in Verbindung getreten mit dem Schmelzorgan von Pd_3, a) bei schwacher Vergrößerung, b) bei stärkerer, Obj. D, Ok. 2.

Fig. 36. Anlage des linken M_1. An Stelle des lingualen freien Schmelzleistenendes eine Verdickung der lingualen Wand des Schmelzorgans.

Fig. 37. Anlage des rechten M_2 mit prälaktealer Anlage. Labial von dieser Lippenfurchenleiste (*lfl*).

Sciurus Prevosti. Kopflänge 1,0 cm.

Fig. 38—45. Zahnanlagen des Oberkiefers.

Fig. 38. Rudimentäre glockenförmige Anlage des rechten Id_1 mit Dentinring.

Fig. 39. Kappenförmige Anlage des rechten großen Nagezahns I_2.

Fig. 40. Rudimentäre Anlage des rechten Id_3 mit freiem Schmelzleistenende (*fsl*). Vergr. Obj. D, Ok. 2.

Fig. 41. Rudimentäre Anlage des rechten Cd im Beginn der glockenförmigen Einstülpung. Vergr. Obj. D, Ok. 2.

Fig. 42. Knopfförmige Anschwellung der Schmelzleiste 13 Schnitte dahinter, die vielleicht die rudimentäre Anlage eines Pd_1 vorstellt.

Fig. 43. Kappenförmige Anlage des rechten Pd_2.

Fig. 44. Glockenförmige Anlage des rechten Pd_3.

Fig. 45. Knopfförmige Anlage des rechten M_1.

Fig. 46—51. Zahnanlagen des Unterkiefers.

Fig. 46. Rudimentäre Anlage des rechten Id_1 mit freiem Schmelzleistenende.

Fig. 47. Glockenförmige Anlage des rechten großen Nagezahns mit freiem Schmelzleistenende.

Fig. 48. 8 Schnitte dahinter. Rudimentäre Anlage von Id_2.

Fig. 49. Rudimentäre Anlage des rechten Pd_2.

Fig. 50. Glockenförmige Anlage des rechten Pd_3.

Fig. 51. Knopfförmige Anlage des rechten M_1.

Sciurus Brookei. Kopflänge 1,5 cm.

Fig. 52—58. Zahnanlagen des Oberkiefers.

Fig. 52. Rudimentäre Anlage des linken Id_1. Schmelz (*s*) und inneres Schmelzepithel (*is*) deutlich sichtbar. Vergr. Obj. A, Ok. 2.

Fig. 53. Rudimentäre Anlage des rechten Id_3. Das freie Schmelzleistenende (*fsl*) liegt lingual frei im Bindegewebe.

Fig. 54. Rudimentäre Anlage des rechten Cd. Fig. 53 u. 54 bei stärkerer Vergrößerung, Obj. D, Ok. 2.

Fig. 55. Pd_2 rechts mit 2 freien lingualen Schmelzleistenenden und beginnender prälaktealer Anlage.

Fig. 56. Prälakteale Anlage (*pza*) dicht hinter Pd_2.

Fig. 57. Anlage des rechten Pd_3 mit freiem Schmelzleistenende.

Fig. 58. Anlage des rechten M_1 mit freiem Schmelzleistenende.

Fig. 59—67. Zahnanlagen des Unterkiefers.

Fig. 59. Rudimentäre Anlage des linken Id_1 mit gut differenziertem inneren und äußeren Schmelzepithel (*is* und *as*), freies Schmelzleistenende (*fsl*).

Fig. 60. Rudimentäre Anlage des linken Id_2, darunter die Anlage des großen Nagezahns I_2.

Fig. 61. Schmelzleiste in der Lücke der rechten Kieferhälfte mit kolbig verdicktem Ende an einer Stelle, die dem Platze des Cd entspricht.

Fig. 62. Rudimentäre Anlage des rechten Pd_2.

Fig. 63. Schmelzleiste kurz vor dem rechten Pd_3 mit Beginn der prälaktealen Anlage.

Fig. 64. Vorderer Teil der Anlage des rechten Pd_3. Labial der Schmelzleiste prälakteale Anlage (*pza*). a) Vergr. Obj. A, Ok. 4; b) Vergr. Obj. D, Ok. 2.

Fig. 65. Die prälakteale Anlage liegt dicht an der labialen Wand des Schmelzorgans von Pd_3.

Fig. 66. Voll getroffene Anlage von Pd_3 mit freiem Schmelzleistenende.

Fig. 67. Anlage des rechten M_1.

Sciurus vulgaris, junges Thier. Kopflänge 5,8 cm.

Fig. 68. Frontalschnitt durch den rechten Oberkiefer. Anlage von Pd_2 mit Ersatzzahnanlage P_2, labial davon vorderer Teil von Pd_3 (*OK* Oberkiefer, *O* Odontoplastenschicht).

Fig. 69. Pd_3 allein mit Ersatzzahnanlage P_3 (*so* Schmelzorgan).

Fig. 70. Anlage von P_3 des linken Unterkiefers; labial davon: Stück des Pd_3. Fig. 68, 69 u. 70 bei Vergr. Obj. A, Ok. 2.

Cavia cobaya. Kopflänge 1,5 cm.

Fig. 71. Anlage des linken oberen Pd_3 mit freiem Schmelzleistenende.

Fig. 72. Anlage des linken unteren Pd_3 mit kolbig verdicktem freien Schmelzleistenende.

Fig. 73. Schmelzleiste vor Pd_3 des Oberkiefers mit Rest einer prälaktealen Anlage.

Fig. 74. Anlage des linken oberen M_2 mit freiem Schmelzleistenende und prälaktealen Resten (*pza*).

Fig. 75. Rudimentäre Anlage eines linken Id_1 des Unterkiefers.

Fig. 76. Anlage des rechten unteren M_2 mit freiem Schmelzleistenende und prälaktealen Resten.

Muriden.

Fig. 77. Anlage des rechten I_2 des Oberkiefers von Mus spec.? mit Epithelperle bei starker Vergrößerung, Obj. D, Ok. 4.

Fig. 78. Rudimentäre Anlage des rechten Id_1 des Unterkiefers bei Mus decumanus, Kopflänge 1,5 cm.

Fig. 79. Rudimentäre Anlage eines linken Id_3 bei M. decumanus, Kopflänge 1,3 cm, mit kolbig verdicktem freien Schmelzleistenende.

Fig. 80. Anlage von M_1 des Oberkiefers von M. decum., Kopflänge 2,0 cm, mit kappenförmig eingestülpten freien Schmelzleistenenden. a) Rechts Vergr. Obj. A, Ok. 2; b) links Vergr. Obj. D, Ok. 2.

Fig. 81. Anlage des linken unteren M_2 desselben Embryos. Schmelzleiste fällt mit Lippenfurchenleiste zusammen. Vergr. Obj. A, Ok. 2.

Lepus cuniculus.

Fig. 82. Rudimentäre Anlage des linken Id_1 des Oberkiefers.

Fig. 83. Anlage des linken großen Nagezahns, 11 Schnitte hinter vorigem, mit freiem Schmelzleistenende.

Fig. 84. Rudimentäre Anlage des rechten Id_1 des Unterkiefers mit freiem Schmelzleistenende.

Fig. 85. Anlage des großen Nagezahns mit freiem Schmelzleistenende und verdünntem labialen Sproß, der vielleicht den Rest des Id_2 erster Dentition vorstellt.

Frommannsche Buchdruckerei (Hermann Pohle) in Jena.

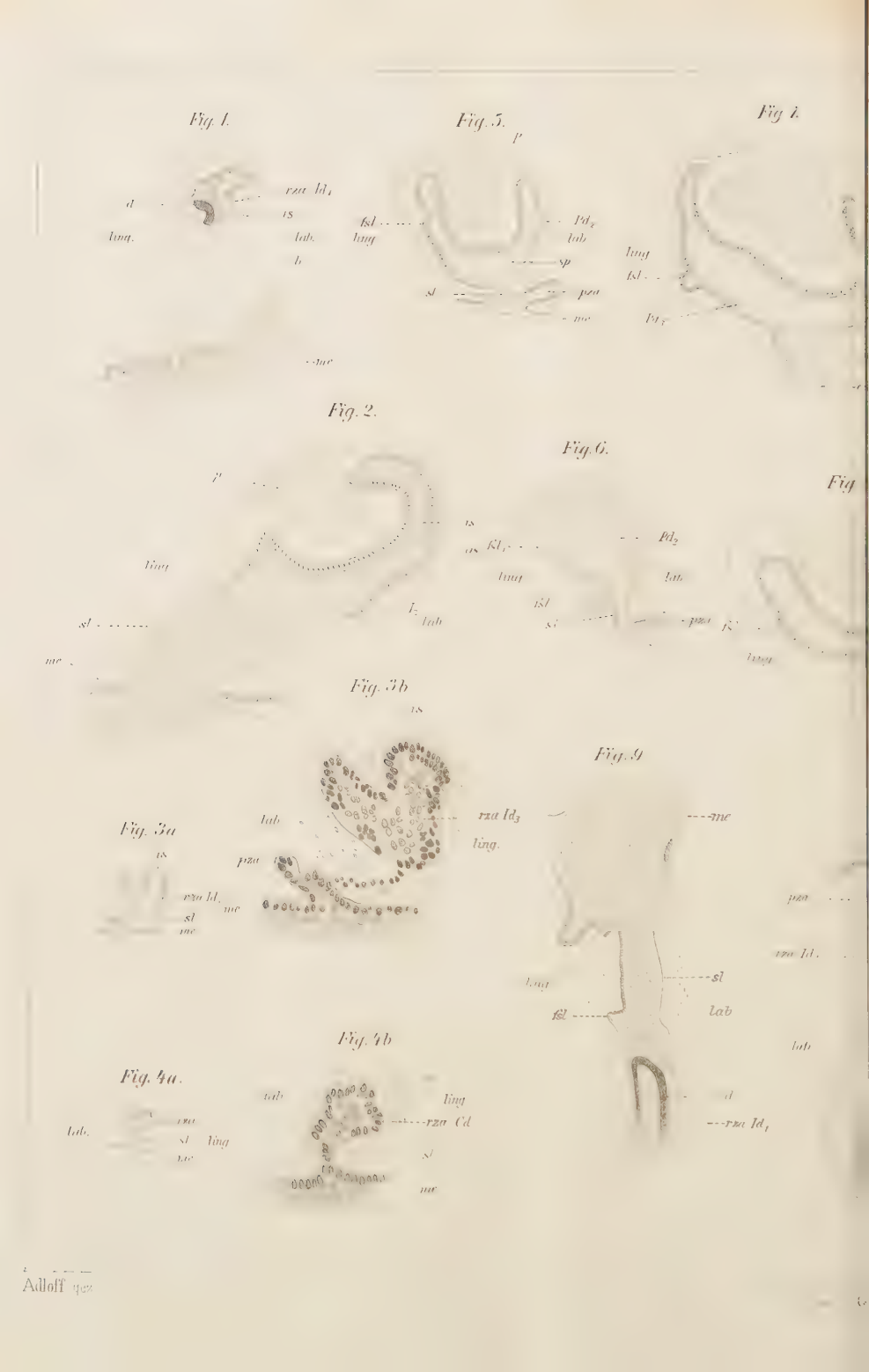
Fig. 1.
Fig. 5.
Fig. 2.
Fig. 6.
Fig. 3b
Fig. 3a
Fig. 9
Fig. 4b
Fig. 4a.
Adloff

Fig. 11.

Fig. 12.



Fig. 13.

Fig. 14.



Fig. 15.

Fig. 16.

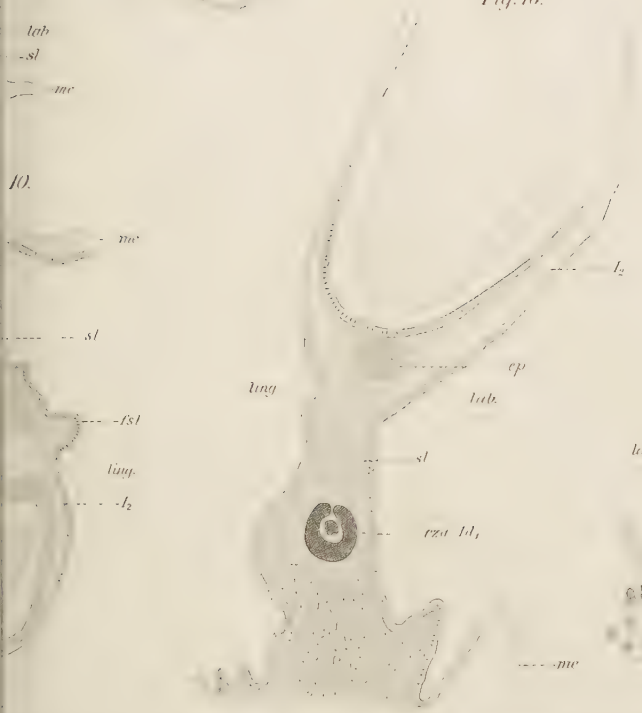

Fig. 17a.

Fig. 17b.

Lithographie v. E. Schaal, Jena.

Fig. 13.



Fig. 21a.



Fig. 23.

Fig. 19.



Fig. 21b.

Fig. 20



Fig. 24.

Fig. 26.

Fig. 22.

Fig. 25.

Fig. 27.

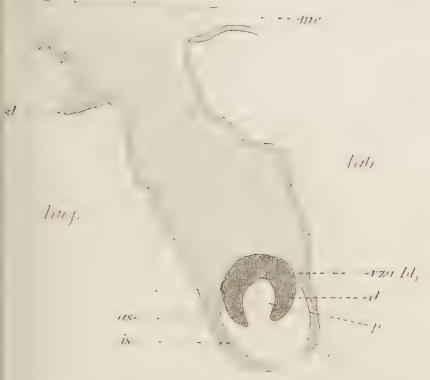

Fig. 29a.

Fig. 29b.



Fig. 28.

Lithographie v. E. Schaal, Jena.

Fig.30
Fig.31.
Fig.34
Fig.32
Fig.33 b
Fig.35.
Adloff

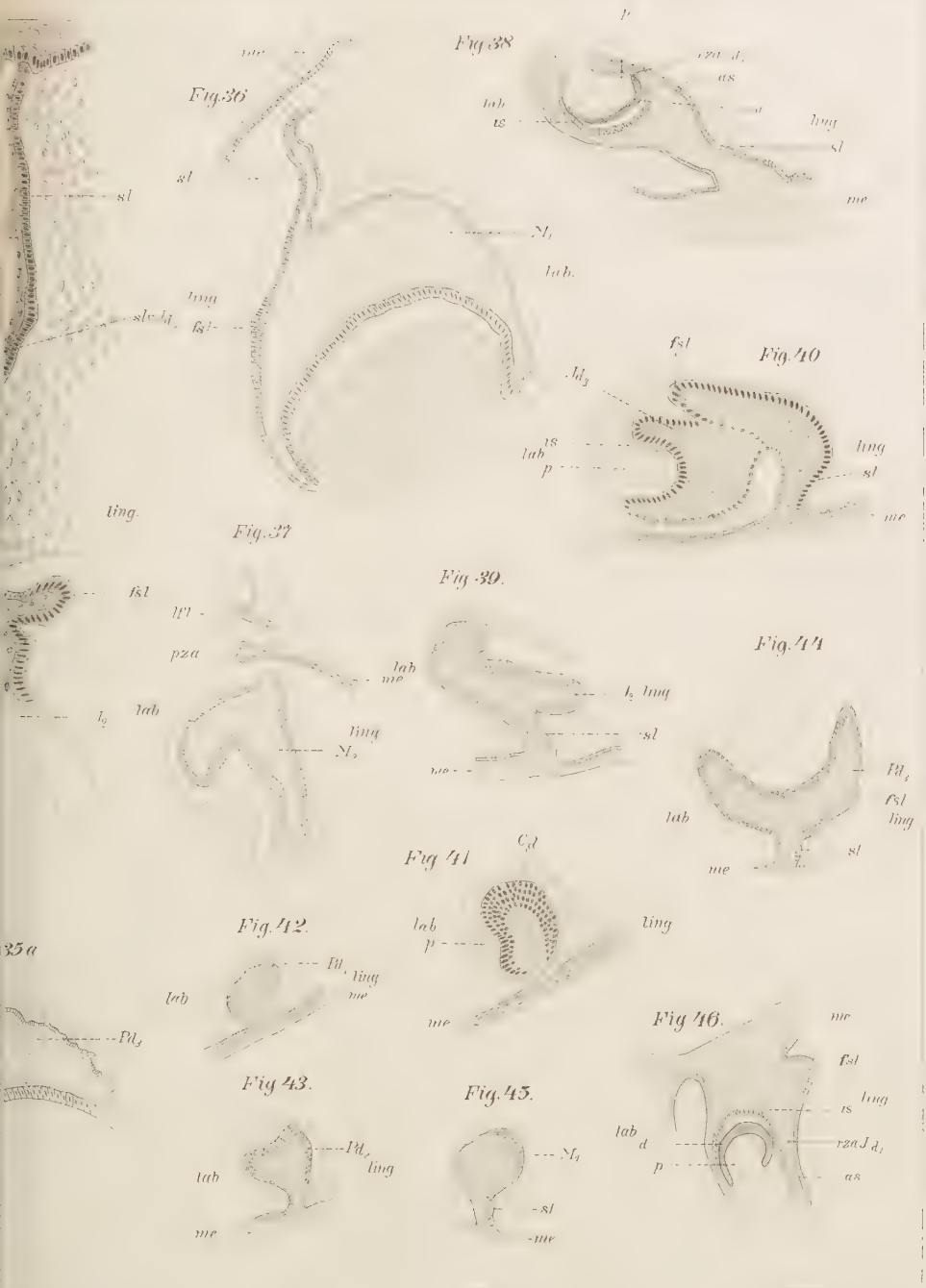

Lithographie v E Schaal, Jena

Fig. 47.



Fig. 48.



Fig. 49



Fig. 50.

Fig. 51.

Fig. 52.



Fig. 53.



Fig. 54.



Fig. 55



Fig. 56



Fig. 57.

Fig. 58

Fig. 59.

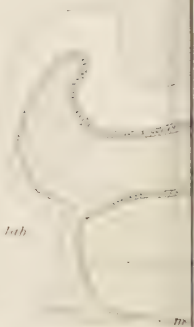

Fig. 60.

Fig. 61.

Lithographie v. Schaal, Jena.

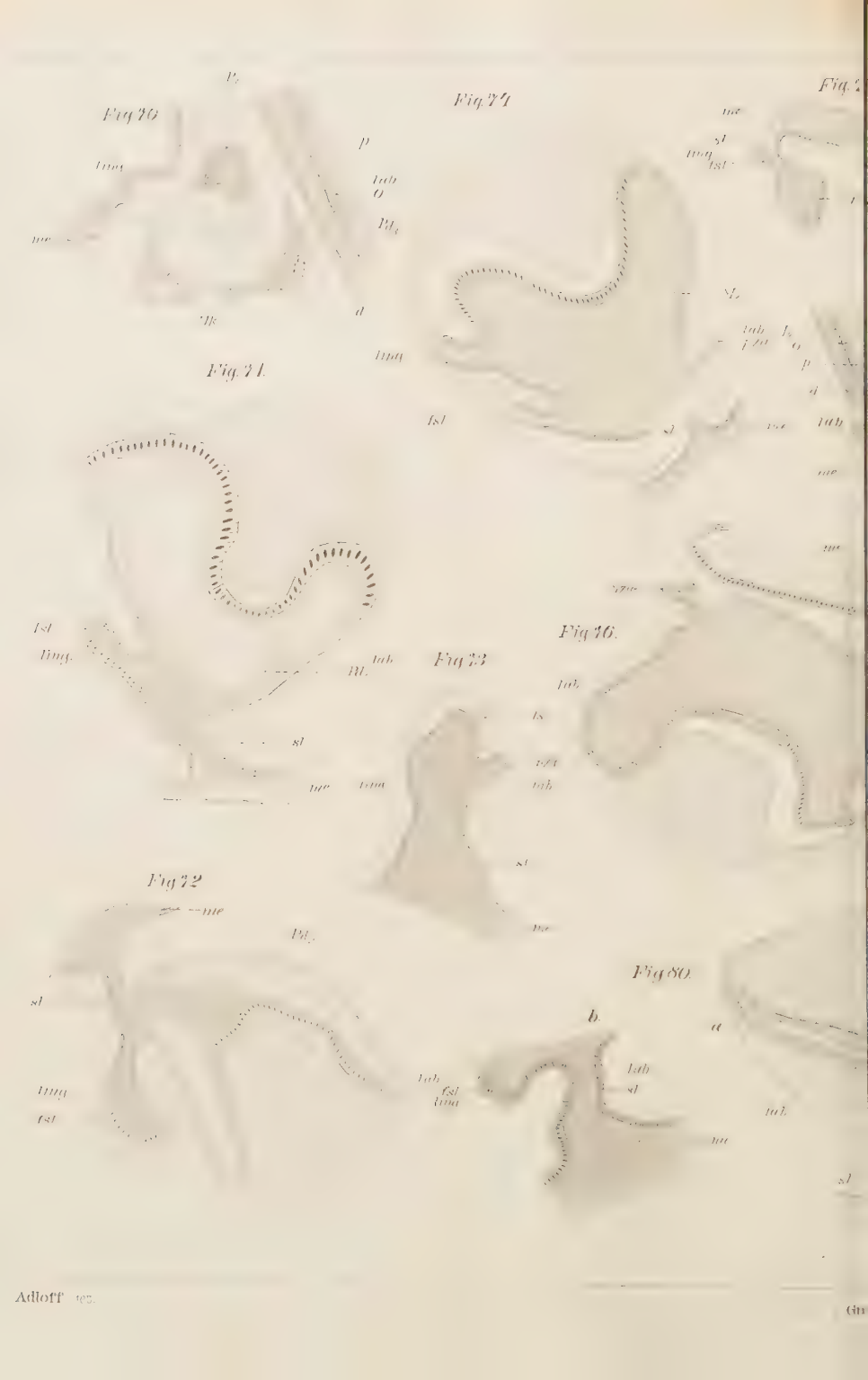

Adloff del.

Gn

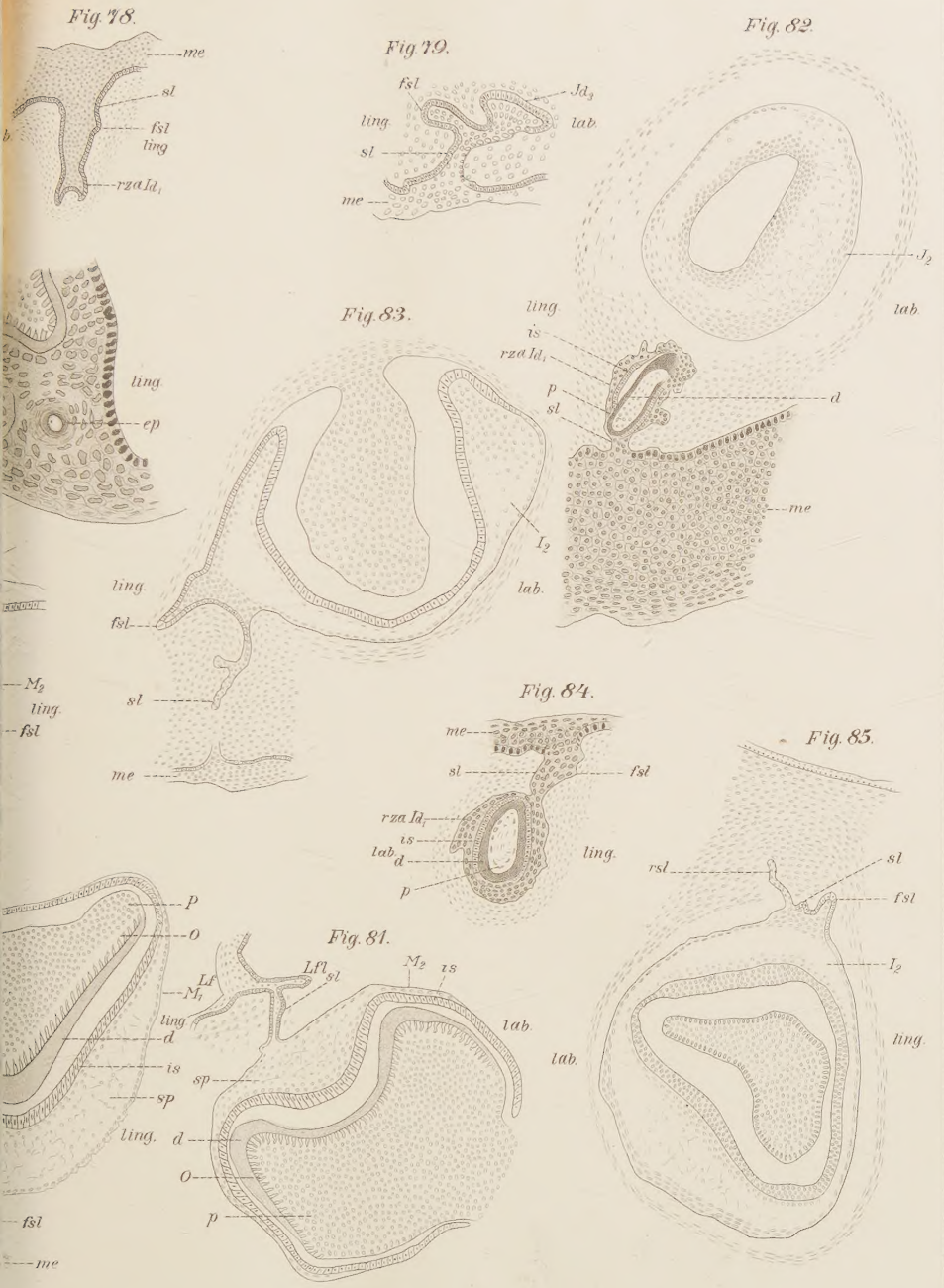

Lithographie v. E. Schaal, Jena.

Frommannsche Buchdruckerei (Hermann Pohle) in Jena.